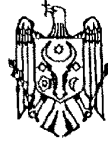



MD 1824 G2 2002.01.31

REPUBLICA MOLDOVA



(19) Agenția de Stat
pentru Protecția Proprietății Industriale

(11) 1824 (13) G2
(51) Int. Cl.⁷: A 61 B 17/00

(12) BREVET DE INVENȚIE

| | |
|---|--|
| (21) Nr. depozit: a 2001 0228 (22) Data depozit: 2001.07.19 | (45) Data publicării hotărârii de acordare a brevetului: 2002.01.31, BOPI nr. 1/2002 |
| (71) Solicitant: LUPAN Ion, MD (72) Inventator: LUPAN Ion, MD (73) Titular: LUPAN Ion, MD | |

(54) Metodă de plastie primară a buzei, nasului și maxilarului în despicăturile labio-maxilo-palatine la adolescenți

(57) Rezumat:

1
Invenția se referă la medicină, și anume la chirurgia maxilo-facială.

Esența metodei de plastie primară a buzei, nasului și maxilarului în despicăturile buzei superioare și palatine la adolescenți constă în prepararea lambourilor pe fragmentele buzei despicate. Pe fragmentul medial incizia în formă de arc începe de la jumătatea bazei columei până la vârful arcului Cupidon, cu prelungirea ei pe roșul buzei în formă de triunghi și în plan vertical pe mucoasă până la planșeul nazal. Incizia superioară se efectuează lateral de la baza columei la hotarul pielemucoasă și pe planșeul nazal. Suplimentar pe fragmentul medial se prepară un lambou pediculat superior cu incizia ce trece anterior pe marginea columei și aripii nazale, iar incizia posterioară continuă pe septul nazal pentru alungirea columei și corecția aripii nazale. Pe fragmentul lateral incizia începe la nivelul planșeului nazal, apoi continuă pe hotarul pielemucoasă în jos până la viitorul vârf al arcului Cupidon, pe roșul buzei în

2
formă de triunghi deschis lateral și apoi vertical în sus pe mucoasă până la planșeul narinei, iar la baza ei se efectuează o altă incizie în plan orizontal, care în partea mediană se unește cu incizia precedentă. Prin accesul intercartilagos se efectuează corecția septului nazal. Apoi se mobilizează mușchiul orbicular al gurii, mușchii perinazali, se suturează buza în trei plane, cartilajele alare și țesuturile moi. Concomitent se efectuează osteotomia maxilarului superior cu formarea unui fragment frontal cu incizia ce trece între dinții 13 și 14, atingând marginea aperturii piriforme și îndreptată median spre marginea despicăturii, în continuare pe apofiza palatină până la partea incipientă a inciziei. Fragmentul frontal se deplasează până la alipirea cu fragmentul lateral pentru închiderea defectului alveolar și se fixează cu o atelă metalică.

Revendicări: 1
Figuri: 4

MD 1824 G2 2002.01.31

MD 1824 G2 2002.01.31

3

Descriere:

Invenția se referă la medicină, și anume la chirurgia plastică a defectelor labio-maxilo-palatine.

Este cunoscută metoda de plastie după Millard, ce constă în intervenția chirurgicală plastică pentru restabilirea buzei superioare și include aplicarea principiului de rotație-avansare a lambourilor preparate pe bonturile buzei despicate. Pe fragmentul median, incizia se face în formă de arc, începând de la baza columelei și continuând până la vârful arcului Cupidon, apoi în formă de triunghi pe roșul buzei și mai departe în plan vertical pe mucoasă. Superior incizia se efectuează, începând de la hotarul piele-mucoasă spre planșeul nazal și mai departe pe septul nazal. Pe fragmentul lateral incizia începe la nivelul bazei narinei, la hotarul piele-mucoasă până la vârful arcului Cupidon și apoi pe roșul buzei cu prepararea de lambou în formă de triunghi și vertical analogic fragmentului median. Superior incizia continuă pe peretele lateral al narinei, iar perpendicular pe ea se efectuează o incizie la baza narinei cu prepararea unui lambou în formă de triunghi [1].

Dezavantajele acestei metode constau în aceea că la adolescenți nu se restabilește forma anatomică a maxilarului, columela primar nu poate fi alungită până la mărimea necesară și rezultatele plastiei nasului nu sunt satisfăcătoare.

Problema pe care o rezolvă invenția constă în sporirea eficienței a recuperării chirurgicale primare a pacientului cu despicături labio-maxilo-palatine de vârstă adolescentină.

Esența metodei de plastie primară a buzei, nasului și maxilarului în despicăturile buzei superioare și palatine la adolescenți constă în prepararea lambourilor pe fragmentele buzei despicate. Pe fragmentul medial incizia în formă de arc începe de la jumătatea bazei columelei până la vârful arcului Cupidon, cu prelungirea ei pe roșul buzei în formă de triunghi și în plan vertical pe mucoasă până la planșeul nazal. Incizia superioară se efectuează lateral de la baza columelei la hotarul piele-mucoasă și pe planșeul nazal. Suplimentar pe fragmentul medial se prepară un lambou pediculat superior cu incizia ce trece anterior pe marginea columelei și aripiei nazale, iar incizia posterioară continuă pe septul nazal pentru alungirea columelei și corecția aripiei nazale. Pe fragmentul lateral incizia începe la nivelul planșeului nazal, apoi continuă pe hotarul piele-mucoasă în jos până la viitorul vârf al arcului Cupidon, pe roșul buzei în formă de triunghi deschis lateral și apoi vertical în sus pe mucoasă până la planșeul narinei, iar la baza ei se efectuează o altă incizie în plan orizontal, care în partea mediană se unește cu incizia precedentă. Prin accesul intercartilagos se efectuează corecția septului nazal. Apoi se mobilizează mușchiul orbicular al gurii, mușchii perinazali, se suturează buza în trei plane, cartilajele alare și țesuturile moi. Concomitent se efectuează osteotomia maxilarului superior cu formarea unui fragment frontal cu incizia ce trece între dinții 13 și 14, atingând marginea aperturii piriforme și îndreptată median spre marginea despicăturii, în continuare pe apofiza palatină până la partea incipientă a inciziei. Fragmentul frontal se deplasează până la alipirea cu fragmentul lateral pentru închiderea defectului alveolar și se fixează cu o atelă metalică.

Rezultatul invenției constă în restabilirea formei anatomice, stării funcționale și cosmetice a maxilarului, buzei și nasului la adolescenți.

Metoda se realizează conform fig. 1, 2, 3, 4. La pacientul de vârstă adolescentină cu maxilarul superior în poziție de proectognație, dinții fiind erupți și corelația arcadei dentare în regiunile laterale fiind satisfăcătoare, pentru alinierea porțiunii frontale a maxilarului se efectuează osteotomia maxilarului în regiunea frontală, a cărei linie de incizie a osului trece între dinții 13 și 14, atingând marginea aperturii piriforme și fiind îndreptată median spre marginea despicăturii, iar în continuare pe apofiza osului palatin până la unirea cu partea incipientă a inciziei, așa cum este reprezentat în (fig. 1). Pe fragmentul mic se efectuează incizii de avivare. Apoi fragmentul frontal osteotomic se deplasează sub un unghi până la alipirea cu fragmentul lateral pentru închiderea defectului alveolar (fig. 2), și se fixează cu o atelă metalică. După ce se efectuează marcarea liniilor de incizie pe buză și nas, se efectuează prepararea unor lambouri necesare pentru plastie. Pe fragmentul median se efectuează o incizie în formă de arc conform fig. 3 (1), care începe de la jumătatea bazei columelei până la vârful arcului Cupidon, cu prelungirea ei pe roșul buzei în formă de triunghi și în plan vertical pe mucoasă până la planșeul nazal. Incizia superioară se efectuează lateral de la baza columelei la hotarul piele-mucoasă și pe planșeul nazal. Pe fragmentul lateral (3) incizia începe la nivelul planșeului nazal, apoi continuă pe hotarul piele-mucoasă în jos până la viitorul vârf al arcului Cupidon, pe roșul buzei în formă de triunghi deschis lateral și apoi vertical în sus pe mucoasă până la planșeul narinei, iar la baza ei se efectuează o altă incizie în plan orizontal, care în partea mediană se unește cu incizia precedentă. Suplimentar pe fragmentul medial se prepară un lambou pediculat superior cu incizia ce trece anterior pe marginea columelei și aripiei nazale, iar incizia posterioară continuă pe septul nazal pentru alungirea columelei și corecția aripiei nazale (2). Prin accesul intercartilagos se efectuează corecția septului nazal. Apoi se mobilizează mușchiul orbicular al gurii, mușchii perinazali, se suturează buza în trei plane cu fibră polimerizată, caproag, prolen 6-0, 7-0 (fig. 4 (1,3)), cartilajele alare și țesuturile moi. Cartilajele alare după adaptare se suturează cu fibră nonrezorbabilă nr.

MD 1824 G2 2002.01.31

4

2. La sfârșitul operației se aplică un tamponament endonazal pe 48 ore. În perioada postoperatorie pe parcursul a 4 luni pacientul va purta tuburi nazale din acrilat.

5

Exemplu

Pacientul B., 15 ani, a fost internat în secția chirurgie oro-maxilo-facială cu despicătură labio-maxilo-palatină completă unilaterală stângă. La pacient se determină despicătura buzei superioare, maxilarului și a palatinului, scurtarea buzei, deformarea porțiunii dermice și cartilajinoase a nasului. S-a efectuat intervenția chirurgicală descrisă în mod planificat. După operație s-a aplicat un tamponament endonazal pe 48 ore. În perioada postoperatorie pe parcursul a 4 luni pacientul a purtat tuburi nazale din acrilat, după care a fost examinat repetat. Rezultatul intervenției chirurgicale este satisfăcător.

15

(57) Revendicări:

Metodă de plastie primară a buzei, nasului și maxilarului în despicăturile labio-maxilo-palatine la adolescenți, ce constă în prepararea lambourilor pe fragmentele buzei superioare despicate, unde pe fragmentul medial incizia în formă de arc începe de la jumătatea bazei columelii până la vârful arcului Cupidon, cu prelungire pe roșul buzei în formă de triunghi și în plan vertical pe mucoasă până la planșeul nazal, incizia superioară se efectuează lateral de la baza columelii la hotarul piele-mucoasă și pe planșeul nazal, iar pe fragmentul lateral incizia începe la nivelul planșeului nazal, continuă pe hotarul piele-mucoasă în jos până la viitorul vârf al arcului Cupidon, pe roșul buzei în formă de triunghi deschis lateral și apoi vertical în sus pe mucoasă până la planșeul narinei, iar la baza ei se efectuează o altă incizie în plan orizontal care în partea mediană se unește cu incizia precedentă, apoi prin acces intercartilajinos se efectuează corecția septului nazal, mobilizarea mușchiului orbicular al gurii, mușchilor perinazali, suturarea buzei în trei plane, cartilajelor alare și a țesuturilor moi, **caracterizată prin aceea că** suplimentar pe fragmentul medial se prepară un lambou pediculat superior cu incizia ce trece anterior pe marginea columelii și aripii nazale, iar incizia posterioară continuă pe septul nazal pentru alungirea columelii, corecția aripii nazale și septului nazal, apoi se efectuează osteotomia maxilarului prin formarea unui fragment frontal osteotomic cu incizia ce trece între dinții 13 și 14, atingând marginea aperturii piriforme și îndreptată median spre marginea despicăturii, în continuare pe apofiza palatină până la unirea cu partea incipientă a inciziei, apoi fragmentul frontal se deplasează până la alipirea cu fragmentul lateral pentru închiderea defectului alveolar și se fixează cu o atelă metalică.

35

(56) Referințe bibliografice:

1. Turveg A.T., Vig W.L., Fonseca R.J. Facial clefts and craniosynostosis, Filadelfia, 1996, p. 370-383

Șef Secție:

EGOROVA Tamara

Examinator:

GROȘU Petru

Redactor:

CANȚER Svetlana

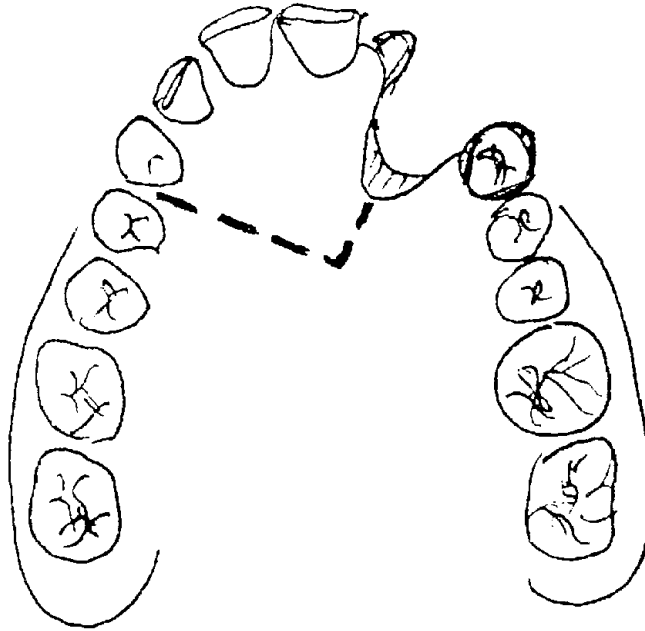


Fig. 1

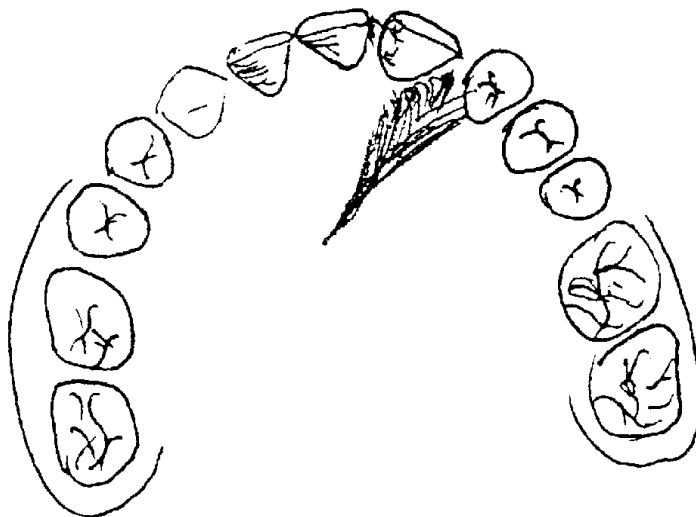


Fig. 2

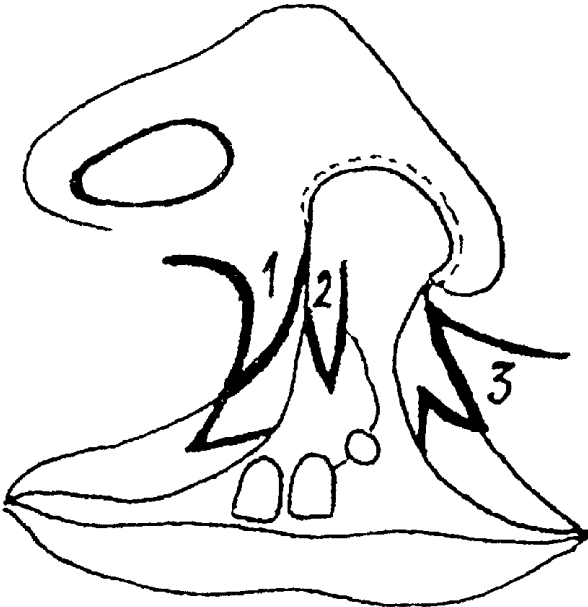


Fig. 3




Fig. 4