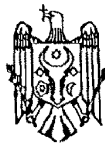




MD 1358 Z5 2024.06.30

REPUBLICA MOLDOVA



(19) Agenția de Stat
pentru Proprietatea Intelectuală

(11) 1358 (13) Z5
(51) Int.Cl: A61B 17/00 (2006.01)
A61F 2/14 (2006.01)
A61B 34/10 (2016.01)

(12) BREVET DE INVENȚIE
DE SCURTĂ DURATĂ PRELUNGIT

(21) Nr. depozit: s 2019 0019 (22) Data depozit: 2019.02.20	(45) Data publicării hotărârii de acordare a brevetului: 2019.08.31, BOPI nr. 8/2019 Data publicării hotărârii de prelungire a termenului de valabilitate a brevetului: 2024.06.30, BOPI nr. 6/2024
(71) Solicitant: SUHARSCHI Ilie, MD (72) Inventator: SUHARSCHI Ilie, MD (73) Titular: SUHARSCHI Ilie, MD	

(54) Metodă de reconstrucție a topografiei și volumului orbitei

(57) Rezumat:

1
Invenția se referă la medicină, în special la chirurgia maxilo-facială și poate fi utilizată pentru reconstrucția topografiei și volumului orbitei la pacienți cu patologie asociată cu un defect sau o deformare în regiunea orbitei.

Esența invenției constă în aceea că în baza tomografiei computerizate a regiunii defectului și părții controlaterale în cazul în care defectul este unilateral pentru reconstrucția virtuală tridimensională a părții osoase și a suprafeței țesuturilor moi se construiește un model geometric virtual, ce corespunde regiunii afectate, unde se determină volumul și topografia defectului sau deplasarea în relație cu partea neafectată sau în cazurile afecțiunilor bilaterale în baza potrivirilor craniometrice a unui model virtual, care se tipărește la imprimanta 3D din rășină chirurgicală și se utilizează pentru a configura o plasă metalică preoperator și/sau un

2
autotransplant osos intraoperator, care se alege topografic. Apoi cu ajutorul imprimantei 3D se obține un ghid chirurgical, care corespunde topografiei și iregularităților anatomice pentru confecționarea autotransplantului osos sau după repoziția virtuală a deplasărilor se modelează virtual și se imprimă la imprimanta 3D modelul scheletal dezasamblat pe linia de fractură sau deplasare și un ghid, care servește în calitate de cheie pentru repoziția corectă cu suportul osos. Apoi se efectuează intervenția chirurgicală cu incizia țesuturilor moi și cu mobilizarea zonei respective cu vizualizarea adecvată a defectului, se efectuează reducerea deplasărilor, dacă este necesar, și se verifică cu ajutorul ghidului de repoziție poziția corectă, se aplică plasa metalică și/sau autotransplantul osos pregătit, care se fixează cu șuruburi, scoabe sau tije metalice, iar țesuturile moi se suturează pe straturi.

Revendicări: 1

MD 1358 Z5 2024.06.30

(54) Method for reconstruction of orbital volume and topography

(57) Abstract:

1
The invention relates to medicine, in particular to maxillofacial surgery and can be used for orbital volume and topography reconstruction in patients with pathology associated with a defect or deformity in the orbital region.

Summary of the invention consists in that on the basis of computed tomography of the defect area and the contralateral part if the defect is unilateral for the virtual three-dimensional reconstruction of the osseous part and soft tissue surface is constructed a virtual geometric model corresponding to the affected area, where is determined the defect volume and topography or displacement relative to the unaffected part or in the case of bilateral lesions based on craniometric coincidences of a virtual model, which is printed on a 3D printer of surgical resin and is used to configure a metal mesh prior to the operation and/or a bone autograft intraoperatively, which

2
is chosen topographically. Then, using the 3D printer, a surgical guide is obtained that corresponds to the topography and anatomical irregularities for the manufacture of the autologous bone graft or after virtual reposition of displacements, is virtually simulated and printed on the 3D printer the disassembled skeleton model on the fracture or displacement line and the guide that serves as a key for correct reposition with bone support. Then, the surgical operation is performed with the incision of soft tissues and mobilization of the corresponding area with adequate visualization of the defect, is performed the reduction of displacements, if necessary, and checked with the reposition guide the correct position, is applied the metal gauze and/or the prepared autologous bone graft, which is fixed with screws, clamps or metal rods, and the soft tissues are sutured in layers.

Claims: 1

(54) Метод реконструкции топографии и объема глазницы

(57) Реферат:

1
Изобретение относится к медицине, в частности к челюстно-лицевой хирургии и может быть использовано для реконструкции топографии и объема орбиты у пациентов с патологией, которой сопутствует дефект или деформация в области глазницы.

Сущность изобретения состоит в том, что на основе компьютерной томографии области дефекта и контралатеральной стороны в случае, если дефект является односторонним, для виртуальной трехмерной реконструкции костной части и поверхности мягких тканей строят виртуальную геометрическую модель, соответствующую пораженной области, где определяют объем и топографию дефекта или смещение относительно непораженной части или в случае двусторонних поражений на основе краниометрических совпадений виртуальной модели, которую печатают на 3D-принтере из хирургической смолы и используют для конфигурирования металлической сетки до операции и/или костного аутографта

2
интраоперационно, которого выбирают топографически. Затем с помощью 3D-принтера получают хирургический гид, который соответствует топографии и анатомическим неровностям для изготовления костного аутографта или после виртуальной репозиции смещений, виртуально моделируют и на 3D-принтере распечатывают скелетную разборную модель на линии перелома или смещения и гид, который служит в качестве ключа для правильной репозиции с костной опорой. Затем выполняют хирургическую операцию с разрезом мягких тканей и с мобилизацией соответствующей области с адекватной визуализацией дефекта, выполняют уменьшение смещений, при необходимости, и проверяют с помощью гида для репозиции правильное положение, применяют металлическую сетку и/или подготовленный костный аутографт, который фиксируют шурупами, зажимами или металлическими стержнями, а мягкие ткани ушивают послойно.

П. формулы: 1

Descriere:**(Descrierea se publică în varianta redactată de solicitant)**

5 Invenția se referă la medicină, în special la chirurgia maxilo-facială și poate fi utilizată pentru reconstrucția topografiei și volumului orbitei la pacienți cu patologii asociată cu un defect sau o deformare în regiunea orbitei.

10 Este cunoscută metoda de tratament chirurgical ce presupune reconstrucția volumului și topografiei orbitei, esența căreia constă în poziția fragmentelor deplasate, reconstrucția elementelor osoase cu grefe autogene sau construcții metalice. Planul și volumul de operație se determină preoperator cu un anumit grad de aproximație bazat pe datele examenului clinic și paraclinic, de topografia, volumul defectelor sau deplasării. După efectuarea tomografiei computerizate sau a craniografiei se efectuează incizia țesuturilor moi cu exteriorizarea zonei defectului. Se înlătură porțiunile de os neviabile ale pereților orbitei, după care se aplică o plasă metalică, care se modelează în perioada intraoperatorie și unele grefe osoase în unele porțiuni ale pereților orbitei. După amplasarea plasei metalice și grefei osoase, care se fixează, apoi țesuturile moi se suturează pe straturi [1].

20 Dezavantajele metodei cunoscute constau în faptul că topografia deplasării, defectului, deformării sau formațiunii patologice sunt determinate preoperator în baza tomografiei computerizate sau craniografiei, însă complexitatea anatomică a regiunii și abordul chirurgical dificil împreună cu vizibilitate limitată intraoperator presupune verificarea preciziei topografice a instalării unei grefe, construcții metalice sau poziției la tomografia computerizată efectuată postoperator. Adaptarea plasei metalice, grefei la nivelul peretelui afectat al orbitei se realizează în sala de operații. Tehnica este realizată printr-o metodă de încercare și eroare intraoperator. Pot fi necesare mai multe încercări în reproducerea topografiei complexe a regiunii reconstruite. Îndoirea repetată poate epuiza metalul în ariile de contur, crescând riscul fracturării premature a plasei. Adaptarea plasei sau grefei intraoperator necesită expunere chirurgicală mai îndelungată, ceea ce duce la creșterea timpului și volumului intervenției.

30 Problema pe care o rezolvă invenția constă elaborarea unei metode, care ar permite reducerea traumei chirurgicale și un rezultat estetic superior, de a obține un rezultat prognozabil, a reduce rata complicațiilor postoperatorii, a determina exact locul pentru instalarea plasei reconstructive sau transplantului, a verifica calitatea poziției intraoperator în urma planificării virtuale preoperatorii precise și utilizării ghidurilor chirurgicale și modelelor stereolitografice, ceea ce la rândul său reduce posibilitatea apariției complicațiilor intraoperatorii, precum traumatizarea formațiunilor anatomice de mare importanță, asimetriei faciale postoperatorii.

35 Metoda este indicată pentru reabilitarea pacienților cu diferită patologie, care interesează orbitele cu ajutorul modelelor stereolitografice și/sau chirurgiei statice virtuale asistate, inclusiv și la pacienții care au suportat sau necesită operații radicale și/sau reconstructive al sistemului osos.

40 Esența invenției constă în aceea că în baza tomografiei computerizate a regiunii defectului și părții contralaterale în cazul în care defectul este unilateral pentru reconstrucția virtuală tridimensională a părții osoase și a suprafeței țesuturilor moi se construiește un model geometric virtual, ce corespunde regiunii afectate, unde se determină volumul și topografia defectului sau deplasarea în relație cu partea neafectată sau în cazurile afecțiunilor bilaterale în baza potrivirilor craniometrice a unui model virtual, care se tipărește la imprimanta 3D din rășină chirurgicală și se utilizează pentru a configura o plasă metalică preoperator și/sau un autotransplant osos intraoperator, care se alege topografic. Apoi cu ajutorul imprimantei 3D se obține un ghid chirurgical, care corespunde topografiei și iregularităților anatomice pentru confecționarea autotransplantului osos sau după poziția virtuală a deplasărilor se modelează virtual și se imprimă la imprimanta 3D modelul scheletal dezasamblat pe linia de fractură sau deplasare și un ghid, care servește în calitate de cheie pentru poziția corectă cu suportul osos. Apoi se efectuează intervenția chirurgicală cu incizia țesuturilor moi și cu mobilizarea zonei respective cu vizualizarea adecvată a defectului, se efectuează reducerea deplasărilor, dacă este necesar, și se verifică cu ajutorul ghidului de poziție poziția corectă, se aplică plasa metalică și/sau autotransplantul osos pregătit, care se fixează cu șuruburi, scoabe sau tije metalice, iar țesuturile moi se suturează pe straturi.

55 Rezultatul tehnic al invenției constă în reducerea traumei chirurgicale și obținerea unui rezultat estetic superior, în reducerea ratei complicațiilor postoperatorii, alegerea locului optim pentru aplicare plasei metalice sau transplantului, în poziția anatomică precisă și reducerea probabilității unei intervenții chirurgicale suplimentare sau de corecție.

Avantajele metodei revendicate:

- metoda permite reducerea traumei chirurgicale și un rezultat estetic superior metodei clasice;

5 - precizia planificării virtuale preoperatorii permite de a obține un rezultat prognozabil, de a reduce rata complicațiilor postoperatorii, de a configura preoperator plasa pentru reconstrucție, de a alege zona donor și a prelua grefa osoasă și a o instala exact conform potrivirii geometrice, a verifica poziția oaselor complexului zigomatico-orbital;

10 - utilizarea ghidului chirurgical permite preluarea precisă topografică a grefei osoase, configurarea exactă a plasei de reconstrucție, poziția anatomică corectă a fragmentelor osoase, ceea ce la rândul său reduce posibilitatea apariției complicațiilor intra operatorii precum trauma formațiunilor anatomice de mare importanță, scurtarea timpului operator;

- planificare preoperatorie cu elaborarea unui plan principal de tratament chirurgical și un plan de rezervă, cu mare precizie grație confecționării ghidurilor chirurgicale și individualizării plasei sau grefei osoase.

15 Rășinile pentru imprimanta 3D utilizate:

Ghid chirurgical (cu certificat CE pentru aplicarea în chirurgie, smoolă autoclavabilă):

Formlabs Dental SG resin. Formlabs SUA

Smoală pentru modele de studiu:

Formlabs Clear V4. Formlabs SUA

20 Metoda se efectuează în modul următor.

În baza tomografiei computerizate a regiunii defectului și părții controlaterale în cazul în care defectul este unilateral pentru reconstrucția virtuală tridimensională a părții osoase și a suprafeței țesuturilor moi se construiește un model geometric virtual, ce corespunde regiunii afectate, unde se determină volumul și topografia defectului sau deplasarea în relație cu partea neafectată sau în cazurile afecțiunilor bilaterale în baza potrivirilor craniometrice a unui model virtual, care se tipărește la imprimanta 3D din rășină chirurgicală și se utilizează pentru a configura o plasă metalică preoperator și/sau un autotransplant osos intraoperator, care se alege topografic. Apoi cu ajutorul imprimantei 3D se obține un ghid chirurgical, care corespunde topografiei și iregularităților anatomice pentru confecționarea autotransplantului osos sau după poziția virtuală a deplasărilor se modelează virtual și se imprimă la imprimanta 3D modelul scheletal dezasamblat pe linia de fractură sau deplasare și un ghid, care servește în calitate de cheie pentru poziția corectă cu suportul osos. Apoi se efectuează intervenția chirurgicală cu incizia țesuturilor moi și cu mobilizarea zonei respective cu vizualizarea adecvată a defectului, se efectuează reducerea deplasărilor, dacă este necesar, și se verifică cu ajutorul ghidului de poziție poziția corectă, se aplică plasa metalică și/sau autotransplantul osos pregătit, care se fixează cu șuruburi, scoabe sau tije metalice, iar țesuturile moi se suturează pe straturi.

Exemplu

40 Pacientul L. Y., sex masculin, 31 ani, internat la IMU IMSP cu diagnosticul de coma II, contuzie cerebrală severă. Fractura complexului fronto-parieto-orbito-zigomatic pe stânga. Contuzia globului ocular stâng. Traumă în urma căderii de la înălțime. După tratamentul chirurgical pacientul a urmat tratament în secția de Reanimare și Neurochirurgie.

45 Scopul intervenției chirurgicale urma să fie poziția și fixarea fragmentelor osoase a osului frontal, parietal, complexului zigomatico-orbital în poziție anatomică cu restabilirea primară a volumului de orbită cu reconstrucția planșeului orbitei pentru poziția și menținerea conținutului ei herniat în sinusul maxilar. Cu scop de mărire a predictibilității rezultatului intervenției și efectuării imediate a reconstrucției planșeului de orbită cu autogrefare osoasă în baza datelor tomografiei computerizate efectuate pe urgență, au fost confecționate modelele stereolitografice a fragmentelor osoase mari a orbitei și eschilelor libere a aripei mari a osului sfenoid, cu modelare virtuală prealabilă a potrivirii geometrice a eschilelor către planșeul de orbită conform suprafeței defectului și interdigitațiilor osoase existente.

50 Fragmentul de planșeu de orbită deplasat în sinusul maxilar, ținând cont de timpul trecut după traumă, a fost considerat ca compromis. S-a luat decizia de a se utiliza cu scop de grefare osoasă a unui eschil liber de aripă mare a osului sfenoid cu scop de reconstrucție a planșeului de orbită. Prin abord coronarian clasic s-au expus focarele de fractură multi eschiloase la nivelul oaselor frontal, parietal, sfenoid, zigomatic și nazal. S-a efectuat mobilizarea și poziția fragmentelor parietale și zigomatice. Fragmentele frontale nu au fost mobilizate din cauza riscului înalt de hemoragie din sinusul sagital superior. A fost mobilizat și prelevat fragmentul de aripă mare al osului sfenoid, fără interesarea a. meningiene medii. Fragmentul a fost modelat și adaptat pe modele stereolitografice. Prin tracționarea peretelui superior orbital și rebordului supraorbital s-

a efectuat poziția prin acces direct orbital a eschilelor tavanului de orbită. Prin acces subciliar s-a pătruns la nivelul rebordului infraorbital, planșeului de orbită. S-a mobilizat și s-a ridicat din sinusul maxilar conținutul orbitei și s-a instalat grefa osoasă (transplantul osos). S-a punctat și drenat cu acul lui Kulikovski sinusul maxilar stâng.

- 5 Imediat postoperator s-a determinat restabilirea mobilității globului ocular. Enoftalm moderat. Diplopie și strabism nu s-a determinat. Perioada postoperatorie a decurs fără complicații. Pacientul a fost externat fără pierderea capacității de muncă. Vizite de referință periodice la medicul oftalmolog nu relevă pierderea acuității vizuale, strabism sau diplopie.

(56) Referințe bibliografice citate în descriere:

1. Chen Chien-Tzung, Chen Yu-Ray. Update on orbital reconstruction. Current Opinion in Otolaryngology & Head and Neck Surgery, August 2010, Vol. 18, Issue 4, p. 311-316

(57) Revendicări:

Metodă de reconstrucție a topografiei și volumului orbitei, care constă în aceea că în baza tomografiei computerizate a regiunii defectului și părții controlaterale în cazul în care defectul este unilateral pentru reconstrucția virtuală tridimensională a părții osoase și a suprafeței țesuturilor moi se construiește un model geometric virtual, ce corespunde regiunii afectate, unde se determină volumul și topografia defectului sau deplasarea în relație cu partea neafectată sau în cazurile afecțiunilor bilaterale în baza potrivirilor craniometrice a unui model virtual, care se tipărește la imprimanta 3D din rășină chirurgicală și se utilizează pentru a configura o plasă metalică preoperator și/sau un autotransplant osos intraoperator, care se alege topografic, apoi cu ajutorul imprimantei 3D se obține un ghid chirurgical, care corespunde topografiei și iregularităților anatomice pentru confecționarea autotransplantului osos sau după poziția virtuală a deplasărilor se modelează virtual și se imprimă la imprimanta 3D modelul scheletal dezasamblat pe linia de fractură sau deplasare și un ghid, care servește în calitate de cheie pentru poziția corectă cu suportul osos, apoi se efectuează intervenția chirurgicală cu incizia țesuturilor moi și cu mobilizarea zonei respective cu vizualizarea adecvată a defectului, se efectuează reducerea deplasărilor, dacă este necesar, și se verifică cu ajutorul ghidului de poziție poziția corectă, se aplică plasa metalică și/sau autotransplantul osos pregătit, care se fixează cu șuruburi, scoabe sau tije metalice, iar țesuturile moi se suturează pe straturi.