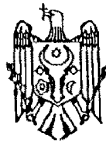



MD 1592 Y 2022.01.31

REPUBLICA MOLDOVA



(19) Agenția de Stat
pentru Proprietatea Intelectuală

(11) 1592 (13) Y
(51) Int.Cl: A61B 17/00 (2006.01)

**(12) BREVET DE INVENȚIE
DE SCURTĂ DURATĂ**

In termen de 6 luni de la data publicării mențiunii privind hotărârea de acordare a brevetului de invenție de scurtă durată, orice persoană poate face opoziție la acordarea brevetului	
(21) Nr. depozit: s 2021 0063 (22) Data depozit: 2021.07.22	(45) Data publicării hotărârii de acordare a brevetului: 2022.01.31, BOPI nr. 1/2022
(71) Solicitant: IP UNIVERSITATEA DE STAT DE MEDICINĂ ȘI FARMACIE "NICOLAE TESTEMIȚANU" DIN REPUBLICA MOLDOVA, MD	
(72) Inventatori: ȚÎBÎRNĂ Gheorghe, MD; RAILEAN Silvia, MD; CIORICI Vasile, MD; ȚÎBÎRNĂ Andrei, MD; MEREUȚĂ Ion, MD; LISIȚA Natalia, MD; BÂRLĂDEANU Laurențiu, MD; POROSENCOV Egor, MD; ABABII Polina, MD; POȘTARU Cristina, MD; LUPAN Roman, MD; MÂNĂSCURTĂ Ghenadie, MD	
(73) Titular: IP UNIVERSITATEA DE STAT DE MEDICINĂ ȘI FARMACIE "NICOLAE TESTEMIȚANU" DIN REPUBLICA MOLDOVA, MD	

(54) Metodă chirurgicală de tratament al tumorilor nazofaringiene la copii**(57) Rezumat:**

1
Invenția se referă la medicină, și anume la chirurgia maxilo-facială și oncologia pediatrică și poate fi utilizată pentru tratamentul chirurgical al tumorilor nazofaringiene maligne și benigne la copii.

Esența invenției constă în aceea că se efectuează o incizie a tegumentelor cu o lungime de 4,5 cm, care începe cu 1,5 cm mai jos de unghiul mandibulei și se prelungeste pe marginea anterioară a mușchiului sternocleidomastoidian, țesuturile moi se separă de fasciile cervicale II și III, după care se ligaturează artera carotidă externă mai sus de artera tiroidiană superioară și se înlătură ganglionii limfatici din regiunea bifurcației arterei carotide comune. Se efectuează examenul digital al zonei nazofaringiene și a tumorii, cu determinarea consistenței ei, răspândirii ei pe pereții laterali ai

2
nazofaringelui, dacă este implicată în procesul cavității nazale, baza craniului, orbita. Se efectuează o altă incizie a tegumentelor mai lateral și de-a lungul plicii nazo-labiale drepte, țesuturile moi se separă până la fosa canină și rădăcina nasului, apoi cu ajutorul unei freze se perforază peretele anterior al sinusului maxilar și peretele lateral al meatului nazal inferior cu obținerea accesului către regiunea nazofaringiană, se determină localizarea tumorii în cavitatea nazofaringelui, după care tumoarea se deplasează în direcție superioară, se depărtează de os și se înlătură porționat cu ajutorul unei pense hemostatice, se efectuează hemostaza cu ajutorul unei meșe, capătul căreia se exteriorizează prin meatul nazal inferior, iar plăgile se suturează pe straturi.

Revendicări: 1

Figuri: 7

MD 1592 Y 2022.01.31

(54) Surgical method for treating nasopharyngeal tumors in children

(57) Abstract:

1

The invention relates to medicine, namely to maxillofacial surgery and pediatric oncology, and can be used for the surgical treatment of malignant and benign nasopharyngeal tumors in children.

Summary of the invention consists in that is performed a skin incision of a length of 4.5 cm, which begins 1.5 cm below the angle of the lower jaw and continues along the anterior edge of the sternocleidomastoid muscle, the soft tissues are separated from the II and III cervical fascia, afterwards the external carotid artery is ligated above the superior thyroid artery and the lymph nodes are removed from the bifurcation region of the common carotid artery. A digital investigation of the nasopharynx and tumor region is carried out with the determination of its consistency, its spread to the lateral walls of the

2

nasopharynx, if the nasal cavity, skull base, orbit are involved in the process. Another skin incision is performed laterally and along the right nasolabial fold, the soft tissues are separated to the canine fossa and the nasal root, then the front wall of the maxillary sinus and the lateral wall of the inferior nasal meatus are perforated with the help of an incisor, with access to the nasopharynx, the location of the tumor in the nasopharyngeal cavity is determined, afterwards the tumor is moved upward, removed from the bone and partially removed with a hemostatic clamp, hemostasis is performed using a tampon, the end of which is brought out through the inferior nasal meatus, and the wounds are sutured in layers.

Claims: 1

Fig.: 7

(54) Хирургический метод лечения опухолей носоглотки у детей

(57) Реферат:

1

Изобретение относится к медицине, а именно к челюстно-лицевой хирургии и детской онкологии, и может быть использовано для хирургического лечения злокачественных и доброкачественных опухолей носоглотки у детей.

Сущность изобретения состоит в том, что выполняют разреза кожи длиной 4,5 см, который начинают на 1,5 см ниже угла нижней челюсти и продолжают по переднему краю грудино-ключично-сосцевидной мышцы, мягкие ткани отсепааровывают от II и III шейных фасций, после чего наружную сонную артерию перевязывают выше верхней щитовидной артерии и удаляют лимфатические узлы из области бифуркации общей сонной артерии. Проводят пальцевое исследование области носоглотки и опухоли с определением ее консистенции, ее распространения на боковые стенки

2

носоглотки, если вовлечена в процесс носовая полость, основание черепа, орбита. Выполняют другой разрез кожи латеральнее и вдоль правой носогубной складки, мягкие ткани отсепааровывают до собачьей ямки и корня носа, затем с помощью резца перфорируют переднюю стенку верхнечелюстной пазухи и боковую стенку нижнего носового хода с получением доступа к носоглотке, определяют расположение опухоли в полости носоглотки, после чего опухоль перемещают в верхнем направлении, отводят от кости и удаляют частично при помощи гемостатического зажима, осуществляют гемостаз при помощи тампона, конец которого выводят наружу через нижний носовой ход, а раны ушивают послойно.

П. формулы: 1

Фиг.: 7

Descriere:**(Descrierea se publică în varianta redactată de solicitant)**

5 Inventția se referă la medicină, și anume la chirurgia maxilo-facială și oncologia pediatrică și poate fi utilizată pentru tratamentul chirurgical al tumorilor nazofaringiene maligne și benigne la copii.

10 Fibromul nazofaringian (angiofibromul juvenil) este o tumoare benignă care se dezvoltă la nivelul nazofaringelui, frecvent întâlnită la adolescenți de sex masculin. Din cauza caracterului său proliferativ cu distrucția țesuturilor osoase din jur și care provoacă hemoragii profuze, fibromul nazofaringian este considerat o tumoare cu o evoluție cu risc vital prin complicațiile posibile - extensii endocraniene, lezarea sinusului cavernos. Tumoarea se dezvoltă aproape în exclusivitate la băieți în perioada pubertății din țesut conjunctiv (fibrom) și țesut vascular de maturitate variabilă (angiom).

15 Angiofibromul juvenil se referă la una dintre cele mai frecvente tumori nazofaringiene la adolescenți, constituind cca 0,5% din tumorile capului și gâtului.

20 Angiofibromul, deși se consideră un neoplasm benign, are caracteristici de tumoare malignă, având tendință de recidivare. Se localizează în nazofaringe, se răspândește în cavitatea nazală, anterior - în fosa pterigopalatină și în orbită. Localizarea intracraniană se observă în 10...20% de cazuri. Această tumoare are un prognostic nefavorabil, având tendința să se răspândească până la hiasma optică și glanda pituitară.

Originea tumorii se află în imediata vecinătate a capătului posterior al cornetului mijlociu, în apropierea marginii superioare a găurii sfenopalatine.

În ceea ce privește apariția tumorii, există mai multe teorii:

25 - teoria hormonală, având în vedere apariția tumorii la adolescenții de sex masculin (75% dintre pacienți au receptori androgenici, dar nu și estrogenici sau progesteronici; 17-cetosteroidi);

- teoria răspunsului desmoplastic al periostului de la nivelul nazofaringelui sau al fibrocartilajului embrionar dintre bazo-occiput și bazo-sfenoid;

30 - teoria formării din celulele paraganglionare noncromafine ale ramurilor terminale ale arterei maxilare. Analiza comparativă a hibridizării genomice a fibroamelor nazofaringiene a relevat deleții ale cromozomului 17, inclusiv regiuni supresoare ale genei p53 și ale oncogenei Her-2/neu.

35 Originea dezvoltării tumorii este la nivelul găurii sfenopalatine. Tumorile mari sunt adesea bilobate sau în „halteră”, cu o parte a tumorii ocupând nazofaringele și cealaltă extinzându-se în fosa pterigopalatină. Creșterea anterioară se realizează submucoasă, împingând mucoasa nazofaringiană anterior și inferior spre coane. Ulterior, tumoarea ocupă fosa nazală spre care s-a dezvoltat și deviază septul nazal. Creșterea superioară poate determina erodarea sinusului sfenoidal, cu posibilitatea invadării sinusului cavernos. Extinderea laterală a tumorii spre fosa pterigopalatină va afecta peretele posterior al sinusului maxilar, cu invazie ulterioară a fosei infratemporale. Aripa mare a osului sfenoidal poate fi erodată, cu expunerea consecutivă a durei fosei cerebrale medii. Extinderea tumorii în fisura orbitală determină proptoză și atrofia nervului optic (Mădălina Georgescu. Fibromul nazofaringian - angiofibrom juvenil. MEDICHUB MEDIA, 24 martie 2015, DOI: 10.26416/OnHe.30.1.2015.4307, găsit: <https://www.medichub.ro/reviste-de-specialitate/oncolog-hematolog-ro/fibromul-nazofaringian-angiofibrom-juvenil-id-4307-cmsid-68>).

45 Tipuri de angiofibroame în funcție de sursa de creștere a tumorii:

1. Sfenoetmoidal (începe să crească de la celulele etmoidale spre osul sfenoid).

2. Bazal (bolta nazofaringelui) - cel mai frecvent întâlnit.

50 3. Pterigomaxilar.

Clasificarea angiofibromului juvenil (Fisch, 1983, Andrews, 1989):

· st. I - tumoare limitată în cavitatea nazală;

· st. II - localizare în fosa pterigopalatină sau maxilar, sinusul sfenoidal sau etmoidal;

· st. IIIa - răspândire în orbită sau în fosa infratemporală (fără răspândire intracraniană);

55 · st. IIIb - răspândire extradurală (fără implicarea meningelui);

· st. IVa - răspândire intradurală fără implicarea sinusului cavernos, a hipofizei sau hiasmei

optice;

· st. IVb - răspândire în sinusul cavernos, în hipofiză sau hiasma optică.

Simptomele precoce:

- epistaxis;
- congestie nazală unilaterală;
- dificultăți la respirație nazală;
- 5 · anosmie (reducerea sau dispariția mirosului);
- pierderea auzului, de obicei, în una sau în ambele urechi;
- cefalee;
- deformarea scheletului facial (ulterior are loc deplasarea țesuturilor adiacente).

În funcție de direcția de creștere poate avea loc:

- 10 · deformarea țesuturilor moi și osoase din zona tumorii;
- tulburarea circulației sanguine cerebrale;
- compresia terminațiilor nervoase;
- tulburarea funcțiilor (acuitatea vizuală redusă, ptoză, exoftalm, diplopie, ș.a.).

Creșterea intensivă a tumorii cu răspândire în cavitatea craniană poate duce la deces.

- 15 Diagnosticul angiofibromului juvenil al nazofaringelui se efectuează prin colectarea anamnezei și acuzele pacientului, endoscopia cavității nazale și a nazofaringelui, angiografia bilaterală a arterei carotid și biopsia cu examen citologic ulterior pentru confirmarea diagnosticului cu determinarea tipului tumorii. Este necesară și consultația oftalmologului, neurologului, neurochirurgului și oncologului. Evaluarea pacienților cu fibrom nazofaringian impune în mod obligatoriu investigații imagistice, deoarece tratamentul adecvat depinde de localizarea și extensia tumorii. În funcție de simptomatologia existentă la momentul prezentării, dar și de disponibilitatea investigațiilor imagistice, se pot recomanda:

- radiografie de sinusuri anterioare ale feței (SAF) - aceasta poate releva prezența masei tumorale cu aspect polipoid, cu bombarea peretelui posterior al sinusului maxilar (semnul Holman-Miller) și opacifierea acestuia (elemente radiografice caracteristice fibromului nazofaringian). Fără îndoială, valoarea diagnostică a radiografiei este limitată;

- 25 · tomografia computerizată - extrem de util pentru vizualizarea efectelor de vecinătate ale tumorii (liză osoasă) și a extinderii acesteia, în special spre sinusul sfenoid, aripa mare sfenoidală, fosa pterigomaxilară și infratemporală;

- 30 · rezonanța magnetică permite delimitarea foarte bună a fibromului nazofaringian și aprecierea extinderii intracraniene;

- angiografia este, fără îndoială, investigația imagistică de elecție în cazul suspiciunii unui fibrom nazofaringian, având în vedere caracterul foarte sangerand al tumorii. În centrele specializate în tehnici intervenționiste de imagistică se practică embolizarea preoperatorie a arterei care reprezintă sursa de vascularizație principală a fibromului nazofaringian (în 94% din cazuri, sursa de vascularizație este reprezentată de ramuri ale arterei carotide externe - artera maxilară internă, dar posibil și artera faringiană ascendentă sau artera vidiană). Rar, tumorile sunt vascularizate și din ramuri nenumite ale arterei carotide interne. În prezent se consideră că vascularizarea fibromului nazofaringian din ambele sisteme ale arterei carotide externe este subdiagnosticată, de aceea se recomandă evaluarea de rutină a celor două sisteme arteriale la angiografie. Stadializarea tumorii este deosebit de importantă pentru alegerea tratamentului adecvat, cele descrise de Fish și Sessions fiind cele mai utilizate (Mădălina Georgescu. Fibromul nazofaringian - angiofibrom juvenil. MEDICHUB MEDIA, 24 martie 2015, DOI: 10.26416/OnHe.30.1.2015.4307, găsit: <https://www.medichub.ro/reviste-de-specialitate/oncolog-hematolog-ro/fibromul-nazofaringian-angiofibrom-juvenil-id-4307-cmsid-68>).

- 45 Cancerul nazofaringian mai frecvent se prezintă sub formă de cancer particulare, rar fiind provocate de tutun, mai frecvent având o cauză necunoscută, probabil virală, mai frecvent fiind cancer nediferențiate.

- 50 În structura tumorilor, cancerul nazofaringian este des întâlnit și constituie aproximativ 7,5% în Republica Moldova, incidența acestui cancer variază mult de exemplu în Franța incidența constituie 0,1%, în țările mediteraniene 5-7%, iar în China de Sud și Asia de Sud-Est constituie 30%. Această maladie în ultimii ani este în centrul atenției oncologilor de specialitate, maladia având tendință de creștere continuă a morbidității. Spre exemplu, în Republica Moldova în 2006 morbiditatea cancerului nazofaringian a constituit 6,4%, ceea ce constituie 231 bolnavi anual, în 2007 - 7,6%, 273 de bolnavi, 2008 - 7,8%, 278 de bolnavi, 2009 - 8,4%, 299 de bolnavi. În declanșarea cancerului nazofaringian contribuie mai mulți factori (factori de risc): etiologie virală (virusul Epstein Barr) fumatul, majorarea poluării mediului, procese patologice de lungă durată netratate, predispunere genetică, alimentele sărate și mirodeniile ș.a. Este un cancer care apare

predominant la tineri. În majoritatea cazurilor diagnosticul se stabilește în stadiile III-IV și mai rar în stadiile I-II. În 31% cazuri leziunea primară este asociată unei adenopatii satelitare metastatice în ganglionii limfatici cervicali, care demonstrează un pronostic al tratamentului foarte dezagregabil. În cancerul nazofaringian sunt aplicate toate metodele de tratament: radioterapie, chimioterapie și

5 tratament combinat, chirurgical, laserodestrucție.
Spre regret, cancerul nazofaringelui se depistează în stadii avansate, st. I aproximativ 1,7% din pacienții diagnosticați, st. II 4,7%, st. III 62,5%, st. IV 26,4%. Din acest motiv mortalitatea prin cancer nazofaringian este înaltă, în Moldova anual mor aproximativ 230 de bolnavi, ceea ce constituie 6,5%. Supravețuirea la 5 ani fiind aproximativ 38,5%.

10 Este cunoscută metoda de tratament chirurgical al angiofibromului juvenil, care constă în aceea că se efectuează o incizie lângă nas pe marginea aperturii piriforme cu trecerea la fundul nasului și la partea anterioară a septului nazal. Cornetul nazal mijlociu se înlătură și se efectuează concopexia cornetului nazal inferior. Se efectuează mobilizarea submucoasă a septului nazal. Se înlătură marginile aperturii piriforme. Se formează legături a cavității nazale cu sinusul maxilar. Se efectuează o incizie suplimentară lângă cavitatea bucală, care expune porțiunile inferioare și

15 posterioare ale peretelui osos exterior al sinusului maxilar printr-un tunel îngust între os și țesuturile moi ale obrazului. Apoi se efectuează niște găuri străpunse prin os. Peretele sinusului se ridică împreună cu țesuturile moi. Se efectuează rupturi ale marginii superioare a peretelui. Apoi efectuând crestături sagitale de sus și de jos se mobilizează peretele lateral al nasului, rupându-l în profunzime. Apoi peretele lateral mobilizat al nasului este împins în cavitatea sinusului maxilar. Apoi septul nazal mobilizat este deplasat spre peretele nazal opus [1].

20 Dezavantajele metodei menționate constau în aceea că este traumatizantă, care duce la apariția hemoragiilor în timpul operației și în perioada postoperatorie, iar în perioada postoperatorie tardivă sunt necesare intervenții suplimentare de plastică a feței pacientului.

25 Mai este cunoscută metoda de tratament chirurgicală al angiofibromului juvenil, care constă în aceea că se efectuează embolizarea preventivă selectivă a vaselor care alimentează tumoarea, se efectuează ventilația artificială a plămânilor. Apoi se efectuează o vasoconstricție medicamentoasă locală a mucoasei nazale și se pregătește accesul endoscopic chirurgical endonasal. Se acționează asupra tumorii sub control endoscopic în regim continuu cu un laser chirurgical. Se efectuează

30 separarea cu laserul a angiofibromului de locurile de fixare. Se folosesc endoscoape nazale rigide cu diferite unghiuri de vizualizare, și anume 0° sau 30°, în care se utilizează un laser cu diode cu o lungime de undă de 980 nm și o putere de radiație de 8,3 W. Expunerea la laser se efectuează la distanță pe întreaga suprafață a tumorii cu captarea volumului maxim al masei sale, concentrându-se pe schimbarea strălucirii culorii tumorii de la violet la pal. Expunerea se efectuează până când

35 apare o culoare roz-pală a tumorii cu o reducere simultană a dimensiunii acesteia la expunere [2].

Dezavantajele metodei cunoscute constau în aceea că este redusul câmp de manipulare, ceea ce poate duce la apariția complicațiilor intraoperatorii, cum este hemoragia, și apariția recidivelor în perioada postoperatorie tardivă.

40 Este cunoscută în calitate de cea mai apropiată soluție metoda de tratament chirurgicală al angiofibromului juvenil, care constă în aceea că cu 3-4 zile înainte de intervenția chirurgicală se efectuează ocluzia endovasculară a arterei maxilare. După efectuarea anesteziei generale cu intubația traheei și transferarea pacientului la ventilația artificială a plămânilor, cu 5-10 minute înainte de începerea intervenției chirurgicale, se efectuează exfuzia de sânge a pacientului într-un volum de 0,5-1,5 L cu perfuzie simultană de cristaloidi într-un volum de 0,5-1,5 L până când

45 tensiunea arterială a pacientului este complet stabilizată la nivelul 100-110/60-70. Se face o incizie de-a lungul plicei de tranziție al buzei superioare. După hemostază, se deschide peretele anterior al sinusului maxilar. Sinusul maxilar se deschide în zona fosei canine, se înlătură apofiza frontală al maxilarului superior, osul nazal, osul lacrimal și apofiza nazală al osului frontal, formând accesul către tumoare și expunând angiofibromul localizat în sinusul maxilar și cavitatea nazală. Se instalează un dilatator bucal, după care se mobilizează angiofibromul imobil folosind degetul

50 chirurgului și o lingură rotundă pentru os. După separarea completă a angiofibromului de bolta nazofaringiană, întreaga masă a angiofibromului mobil este dislocată în cavitatea accesului. Se efectuează hemostaza zonei operatorie și tamponarea posterioară cu introducerea unui tampon în sinusul maxilar. Sutura sunt aplicate pe mucoasă plicei de tranziție al buzei superioare a

55 pacientului. Apoi, la finele operației, se efectuează reinfuzarea completă a sângelui autolog pacientului [3].

Dezavantajul metodei cunoscute constă în aceea că metoda este traumatizantă, deoarece se înlătură apofiza frontală al maxilarului superior, osul nazal, osul lacrimal și apofiza nazală al

osului frontal, ceea ce poate provoca hemoragii profuze în perioada intraoperatorie și postoperatorie, uneori sunt necesare intervenții suplimentare de plastică a feței pacientului.

Problema pe care o rezolvă invenția constă în elaborarea unei metode de tratament chirurgical al tumorilor nazofaringiene la copii, care înlătură dezavantajul metodei cunoscute, cu
5 posibilitatea de a efectua intervenții chirurgicale cu un acces satisfăcător către tumoarea cu localizare în nazofaringe și cât de posibil mai puțin traumatizantă la copii, cu scop de a evita necesitatea efectuării unor intervenții chirurgicale plastice masive și cu evitarea apariției recidivelor.

10 Esența invenției constă în aceea că se efectuează o incizie a tegumentelor cu o lungime de 4,5 cm, care începe cu 1,5 cm mai jos de unghiul mandibulei și se prelungește pe marginea anterioară a mușchiului sternocleidomastoidian, țesuturile moi se separă de fasciile cervicale II și III, după care se ligaturează artera carotidă externă mai sus de artera tiroidiană superioară și se
15 înlătură ganglionii limfatici din regiunea bifurcației arterei carotide comune. Se efectuează examenul digital al zonei nazofaringiene și a tumorii, cu determinarea consistenței ei, răspândirii ei pe pereții laterali ai nazofaringelui, dacă este implicată în procesul cavității nazale, baza craniului, orbita. Se efectuează o altă incizie a tegumentelor mai lateral și de-a lungul plicii nazo-labiale drepte, țesuturile moi se separă până la fosa canină și rădăcina nasului, apoi cu ajutorul unei freze se perforază peretele anterior al sinusului maxilar și peretele lateral al meatului nazal inferior cu
20 obținerea accesului către regiunea nazofaringiană, se determină localizarea tumorii în cavitățile nazofaringelui, după care tumoarea se deplasează în direcție superioară, se depărtează de os și se înlătură porționat cu ajutorul unei pense hemostatice, se efectuează hemostaza cu ajutorul unei meșe, capătul căreia se exteriorizează prin meatul nazal inferior, iar plăgile se suturează pe straturi.

Rezultatul invenției constă în posibilitatea de a efectua intervenții chirurgicale cu un acces satisfăcător către tumoarea cu localizare în nazofaringe și cât de posibil mai puțin traumatizantă la
25 copii, cu scop de a evita necesitatea efectuării unor intervenții chirurgicale plastice masive și cu evitarea apariției recidivelor.

Invenția se explică prin fig. 1-7, care reprezintă:

- fig. 1, vederea examenului imagistic cu stabilirea localizării tumorii;
- fig. 2, incizia cutanată pentru abordul către artera carotidă externă;
- 30 - fig. 3, ligaturarea arterei carotide externe;
- fig. 4, linia inciziei accesului către regiunea nazofaringiană;
- fig. 5, delimitarea țesuturilor moi ale feței în regiunea fosei canine;
- fig. 6, perforarea peretelui anterior al sinusului maxilar și peretelui lateral al meatului nazal;
- 35 - fig. 7, formarea accesului larg către tumoarea nazofaringelui.

Metoda se efectuează în modul următor.

După internarea pacientului se efectuează diagnosticarea cu efectuarea unui examen imagistic cu stabilirea localizării tumorii (fig. 1). Intervenția chirurgicală se efectuează sub
40 anestezie generală prin intubarea pacientului prin cavitățile orale. Apoi se efectuează o incizie a tegumentelor (fig. 2) cu o lungime de 4,5 cm, care începe mai jos cu 1,5 cm de unghiul mandibulei și se prelungește pe marginea anterioară a mușchiului sternocleidomastoidian, țesuturile moi se separă de fasciile cervicale II și III, după care superior de artera tiroidiană superioară se ligaturează artera carotidă externă (fig. 3) și se înlătură ganglionii limfatici din regiunea bifurcației arterei carotide comune. Se efectuează examenul digital al zonei nazofaringiene și a tumorii cu
45 determinarea consistenței ei, răspândirea pe pereții laterali ai nazofaringelui, implicarea în procesul cavității nazale, bazei craniului, orbitei. Se efectuează o altă incizie a tegumentelor mai lateral de plica nazo-labială dreaptă și de-a lungul ei (fig. 4), țesuturile moi se separă până la fosa canină și rădăcina nasului (fig. 5), cu ajutorul unei freze se perforază peretele anterior al sinusului maxilar și peretele lateral al meatului nazal inferior (fig. 6), cu obținerea accesului către regiunea nazofaringiană (fig. 7), se determină localizarea tumorii din cavitățile nazofaringelui, după care tumoarea se deplasează în direcție superioară și se depărtează de os, iar tumoarea se înlătură
50 porționat cu ajutorul unei pense hemostatice. Tumoarea a fost înlăturată în totalitate. Se efectuează hemostaza cu ajutorul unei meșe îmbibate cu ulei de cătină și presurată cu xeroform, capătul căreia se exteriorizează prin meatul nazal inferior. S-a efectuat hemostaza cu ajutorul unei meșe cu apă oxigenată. Prelucrarea plăgii minuțioasă cu alcool etilic de 70% și apă oxigenată. Plaga din regiunea facială a fost suturată pe straturi cu fir poliamidic intracutanat. Pansament steril și plaga drenată cu un drenaj pasiv de cauciuc.

Metoda revendicată de intervenție chirurgicală a fost aplicată la 5 copii (4 - la Institutul Oncologic; 1 – în Clinica Oro-Maxilo-Facială al USMF „N. Țestemițanu”). Toți copii operați la momentul actual sunt sănătoși.

Exemplu

5 Pacientul O., 12 ani, a fost internat cu diagnosticul: Angiofibrom al nazofaringelui pe dreapta. Anamneza bolii: Se consideră bolnav timp de jumătate de an. A apărut o senzație de respirație dificilă nazală pe dreapta, după care a dispărut mirosul. S-a adresat medicului ORL de locul de trai. Tratament conservativ fără efect, au apărut hemoragii nazale. La consultație repetată la medicul ORL s-a recomandat efectuarea examenului imagistic RMN. Concluzie la RMN:

10 formațiune tisulară voluminoasă în proiecția cavității nazofaringelui pe dreapta (nazofibrom ?).
Concluzie: Date imagistice CT și RMN pentru o formațiune de volum (43x27x23mm) tisulară hiperdensă în proiecția cavității nazofaringelui pe dreapta – posibil angiofibrom de nazofaringe juvenil?

15 Pe data de 07.07.2021 pacientul a fost internat în clinica Oro-Maxilo-Facială a USMF „N. Testemițanu”. S-a efectuat intervenția chirurgicală revendicată și anume cu acces combinat prin sinusul maxilar și cavitatea nazală pe dreapta (cu efectuarea inciziei faciale pe linia nazolabială). S-a efectuat o incizie a tegumentelor cu o lungime de 4,5 cm, care începe mai jos cu 1,5 cm de unghiul mandibulei și s-a prelungit pe marginea anterioară a mușchiului sternocleidomastoidian, țesuturile moi s-au separat de fasciile cervicale II și III, după care superior de artera tiroidiană

20 superioară s-a ligaturat artera carotidă externă și s-au înlăturat ganglionii limfatici din regiunea bifurcației arterei carotide comune. S-a efectuat examenul digital al zonei nazofaringiene și a tumorii cu determinarea consistenței ei, răspândirea pe pereții laterali ai nazofaringelui, implicarea în proces a cavității nazale, bazei craniului, orbitei. Apoi s-a efectuat o altă incizie a tegumentelor mai lateral de plica nazo-labială dreaptă și de-a lungul ei, țesuturile moi s-au separat până la fosa

25 canină și rădăcina nasului, cu ajutorul unei freze s-a perforat peretele anterior al sinusului maxilar și peretele lateral al meatului nazal inferior cu obținerea accesului către regiunea nazofaringiană, s-a determinat localizarea tumorii de cca 5,5 cm în partea inferioară a cavității nazofaringiene, după care tumoarea s-a deplasat în direcție superioară și s-a depărtat de os. Tumoarea s-a înlăturat porționat cu ajutorul unei pense hemostatice, s-a efectuat hemostaza cu ajutorul unei meșe, capătul

30 căreia s-a exteriorizat prin meatul nazal inferior, iar plăgile s-au suturat pe straturi.

Pacientul a fost externat în stare satisfăcătoare.

(56) Referințe bibliografice citate în descriere:

1. RU 2697242 C1 2019.08.13
2. RU 2 732 205 C1 2020.09.14
3. RU 2367369 C1 2009.09.20

(57) Revendicări:

Metodă chirurgicală de tratament al tumorilor nazofaringiene la copii, care constă în aceea că se efectuează o incizie a tegumentelor cu o lungime de 4,5 cm, care începe cu 1,5 cm mai jos de unghiul mandibulei și se prelungește pe marginea anterioară a mușchiului sternocleidomastoidian, țesuturile moi se separă de fasciile cervicale II și III, după care se ligaturează artera carotidă externă mai sus de artera tiroidiană superioară și se înlătură ganglionii limfatici din regiunea bifurcației arterei carotide comune; se efectuează examenul digital al zonei nazofaringiene și a tumorii, cu determinarea consistenței ei, răspândirii ei pe pereții laterali ai nazofaringelui, dacă este implicată în proces cavitatea nazală, baza craniului, orbita; apoi se efectuează o altă incizie a tegumentelor mai lateral și de-a lungul plicii nazo-labiale drepte, țesuturile moi se separă până la fosa canină și rădăcina nasului, apoi cu ajutorul unei freze se perforează peretele anterior al sinusului maxilar și peretele lateral al meatului nazal inferior cu obținerea accesului către regiunea nazofaringiană, se determină localizarea tumorii în cavitatea nazofaringelui, după care tumoarea se deplasează în direcție superioară, se depărtează de os și se înlătură porționat cu ajutorul unei pense hemostatice, se efectuează hemostaza cu ajutorul unei meșe, capătul căreia se exteriorizează prin meatul nazal inferior, iar plăgile se suturează pe straturi.

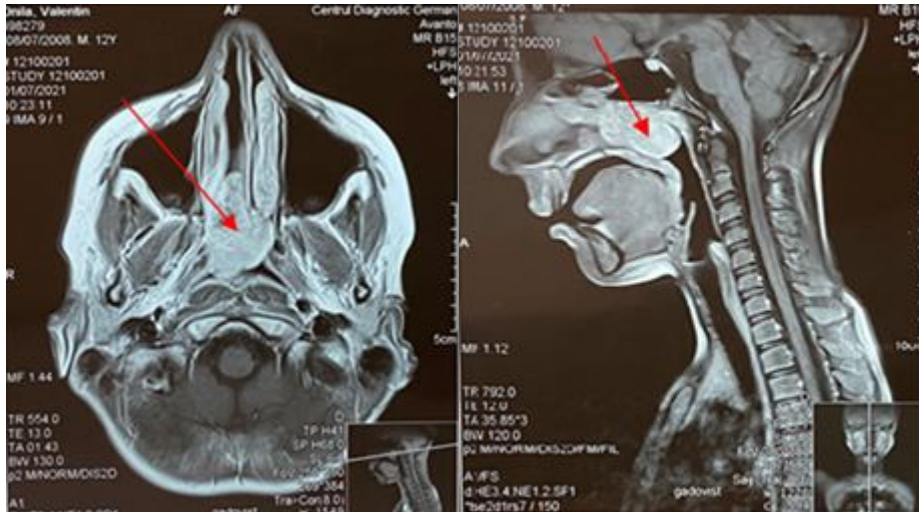


Fig. 1

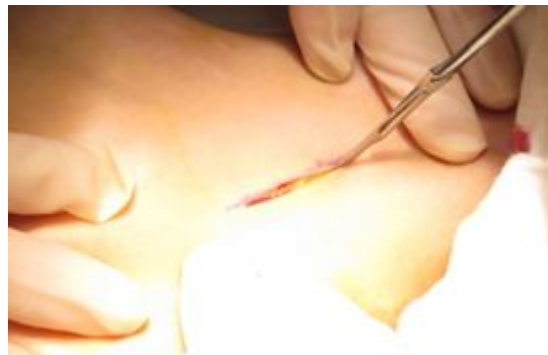


Fig. 2

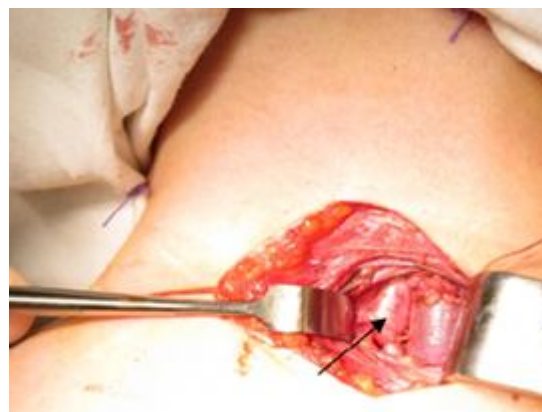


Fig. 3

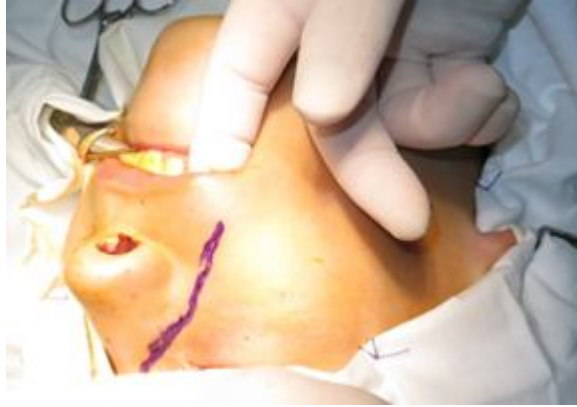

Fig. 4

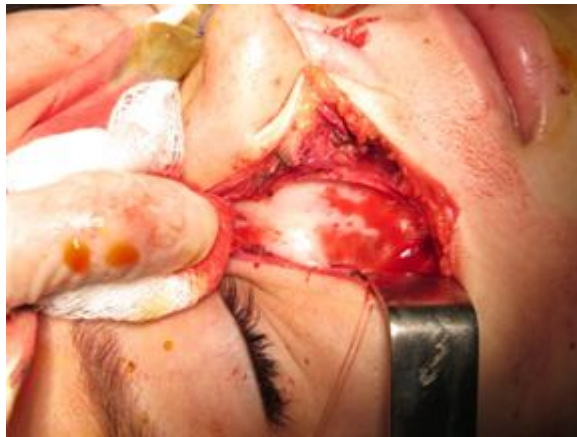

Fig. 5

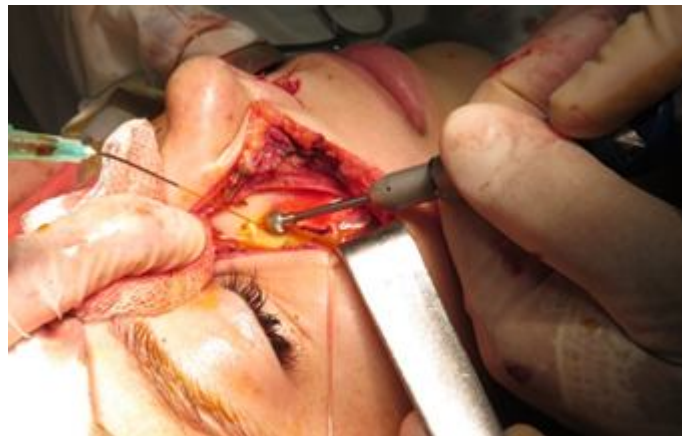

Fig. 6

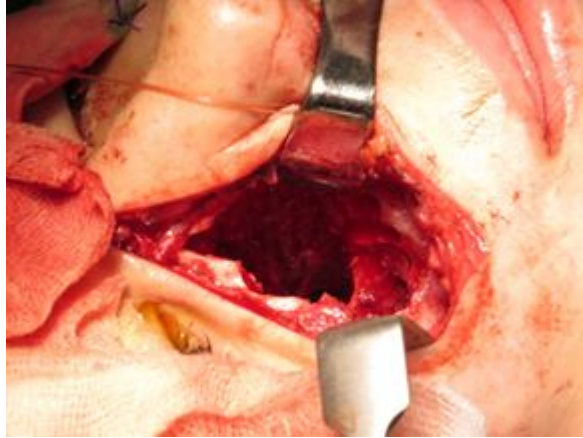


Fig. 7