



MD 3470 F1 2008.01.31

REPUBLICA MOLDOVA



(19) Agenția de Stat  
pentru Proprietatea Intelectuală

(11) **3470** (13) **F1**  
(51) Int. Cl.: *A61B 17/56* (2006.01)  
*A61B 17/58* (2006.01)  
*A61B 17/68* (2006.01)  
*A61B 17/82* (2006.01)

(12) **BREVET DE INVENȚIE**

<b>Hotărârea de acordare a brevetului de invenție poate fi revocată în termen de 6 luni de la data publicării</b>	
(21) Nr. depozit: a 2007 0087 (22) Data depozit: 2007.03.27	(45) Data publicării hotărârii de acordare a brevetului: 2008.01.31, BOPI nr. 1/2008
(71) Solicitant: BUZU Dumitru, MD (72) Inventatori: BUZU Dumitru, MD; GORNEA Filip, MD; VACARCIUC Ion, MD (73) Titular: BUZU Dumitru, MD	

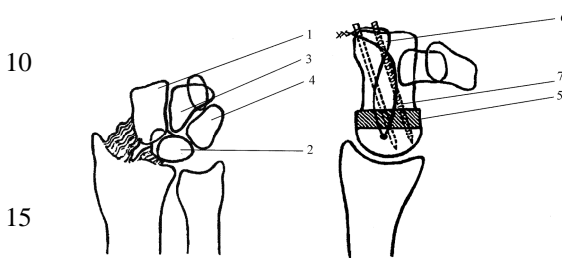
(54) **Metodă de artrodeză a oaselor carpiene**

(57) **Rezumat:**

1  
Invenția se referă la medicină, în special la ortopedie și traumatologie, și este destinată pentru tratamentul chirurgical al pseudoartrozelor complicate de scafoïd carpian și al fracturilor-luxații învechite perilunare transnaviculare.

Metoda, conform invenției, constă în aceea că se deschide capsula articulară radiocarpiană, se înlătură scafoïdul, se rezeacă cartilajul de pe suprafața articulară a oaselor capitat (1), semilunar (2), uncinat (3) și piramidal (4). Se umple spațiul format cu o grefă spongioasă (5). Se formează un canal transversal ce trece prin centrul oaselor semilunar (2) și piramidal (4) și se introduce în el o sârmă (6) din material flexibil biologic inert. Apoi se fixează capitulul (1) cu osul semilunar (2) și uncinatul (3) cu piramidul (4) cu două broșe (7) paralele, în jurul capetelor lor distale libere se trece sârma (6) în formă de 8, după care capetele distale

2  
ale broșelor (7) se îndoie și se fixează în os. Plaga se suturează și se drenează.  
5  
Revendicări: 1  
Figuri: 3



MD 3470 F1 2008.01.31

# MD 3470 F1 2008.01.31

## Descriere:

Invenția se referă la medicină, în special la ortopedie și traumatologie, și poate fi folosită pentru tratamentul chirurgical al pseudoartrozelor complicate de scafoid carpian și al fracturilor-luxații învechite perilunare transnaviculare.

5 Este cunoscută metoda de artrodeză a oaselor carpiene care constă în aceea că pe suprafața dorsală a articulației radiocarpiene printr-o incizie semiovală se deschid pe straturi oasele carpiene. Primul șir de oase carpiene se înlătură, se scoate învelișul cartilagos de pe epifiza radiusului și de pe oasele carpiene din șirul al doilea. În partea epifizară a radiusului se formează o adâncitură care corespunde capului osului capitat și se încorporează în această adâncitură capul osului capitat. Pumnul se situează în poziție de extensiune sub un unghi de  $160^\circ$  și se fixează. După hemostază plaga se suturează pe straturi [1].

10 Metoda cunoscută este traumatizantă, complicată și nu asigură o eficacitate suficientă a restabilirii funcției articulației radiocarpiene. În afară de aceasta, dezavantajele acestei metode constau în faptul că fixarea oaselor artrodezate nu este fermă și nu permite mișcări precoce în articulația radiocarpiană, precum și faptul că această fixare nu permite compactarea permanentă a oaselor pentru anchilozare.

15 Problema pe care o rezolvă invenția constă în restabilirea funcției articulației radiocarpiene și reducerea traumatismului.

20 Problema se soluționează prin aceea că se deschide capsula articulară radiocarpiană, se înlătură scafoidul, se rezeacă cartilajul de pe suprafața articulară a oaselor capitat, semilunar, uncinat și piramidal. Se umple spațiul format cu o grefă spongioasă. Se formează un canal transversal ce trece prin centrul oaselor semilunar și piramidal și se introduce în el o sârmă din material flexibil biologic inert. Apoi se fixează capitatul cu osul semilunar și uncinatul cu piramidalul cu două broșe paralele, în jurul capetelor lor distale libere se trece sârma în formă de 8, după care capetele distale ale broșelor se îndoaie și se fixează în os. Plaga se suturează și se drenează.

25 Fixarea capitatului cu osul semilunar și a uncinatului cu piramidalul cu două broșe paralele cu trecerea ulterioară printre capetele distale ale broșelor a unei sârme în 8 permite de a crea o construcție rigidă, ce exercită permanent asupra oaselor fixate o acțiune de compresiune, ceea ce asigură o consolidare rapidă și fermă a oaselor. Tendoanele flexorilor carpului sunt mai puternice ca ale extensorilor, realizând tensiune pe partea dorsală a articulației pumnului. Din punct de vedere biomecanic broșele și hobanul transformă forțele de tracțiune în forțe de presiune ce acționează asupra oaselor unite în bloc.

30 Rezultatul invenției constă în fixarea și compactarea solidă a celor patru oase carpiene artrodezate și crearea unei forțe de compresiune ce acționează permanent asupra oaselor fixate.

35 Avantajele metodei solicitate constau în reducerea traumatismului operațional, crearea unei consolidări ferme a oaselor fixate, restabilirea funcțională precoce a articulației radiocarpiene.

Invenția se explică cu ajutorul desenelor din fig. 1 – 3, care reprezintă:

- fig. 1, oasele carpiene, după înlăturarea scafoidului;
- fig. 2, trecerea sârmei și a două broșe prin oasele capitat, semilunar, uncinat și piramidal, și umplerea spațiului format între ele cu o autogrefă spongioasă;
- 40 - fig. 3, fixarea oaselor capitat, semilunar, uncinat și piramidal.

Metoda se realizează în modul următor.

45 Poziția bolnavului în decubit dorsal, pe masa chirurgicală; mâna în pronație pe măsuta pentru mână, cu garou pneumatic pe braț. Incizie sinusoidală longitudinală, pornind de la 5 cm deasupra liniei articulare radiocarpiene până la baza celui de-al 3-lea metacarpian. Se pătrunde între tendoanele extensorului comun al degetelor (reclinate medial) și tendoanele policiului (reclinate lateral). Capsula articulară se taie în lambouri cu păstrarea integrității ligamentului radiosemilunar și ulnopiramidal. Se excizează fragmentele osului scafoid cu păstrarea ligamentelor radiale și volare. Se înlătură cartilajul de pe suprafețele articulare comune ale oaselor capitat 1, semilunar 2, uncinat 3 și piramidal 4. Se aplică o grefă osoasă spongioasă 5 din fragmentele osului scafoid sau din metafiza distală a osului radial cu reducerea anatomică păstrând forma și lungimea oaselor carpiene. Cu ajutorul burghiului cu diametrul 1,5 mm se forează un canal transversal prin centrul oaselor semilunar 2 și piramidal 4 din interior în exterior și se introduce sârma 6 de 1 mm grosime. Cu 2 broșe 7 paralele se fixează capitatul 1 cu osul semilunar 2 și uncinatul 3 cu piramidalul 4. Sârma 6 se trece deasupra capetelor broșelor 7, în formă de 8, asigurându-se o compactare strânsă. Capetele distale ale broșelor 7 se îndoaie și se fixează în os pentru a exclude contactul cu tendoanele extensorilor și tegumentele adiacente. Plaga se suturează în planuri anatomice și se drenează. Mișcările active în articulația pumnului se reiau peste 50 14 zile, după regenerarea plăgii.

# MD 3470 F1 2008.01.31

4

Metoda propusă a fost aplicată în tratamentul a 4 pacienți cu pseudoartroze complicate de scafoid carpian și la un pacient cu luxație învechită perilunară transnaviculară în Spitalul Clinic de Traumatologie și Ortopedie. În toate cazurile au fost obținute rezultate satisfăcătoare.

5 *Exemplul 1.* Pacientul D., 54 ani. Traumatism în anul 1991, când a căzut cu sprijin pe mâna dreaptă. După ajutor medical nu s-a adresat. În martie 2006 a suportat un traumatism repetat, după care a fost examinat radiologic. Pe 20.03.06 spitalizat în secția a 6-a în Spitalul Clinic de Traumatologie și Ortopedie cu diagnosticul: Pseudoartroză de os scafoid mâna dreaptă 1/3 medie. Artroză deformantă a articulației pumnului gr. III.

10 La 22.03.06 a fost supus intervenției chirurgicale. Operația s-a efectuat conform metodei solicitate. Mișcările în articulația pumnului au fost reluate peste 2 săptămâni. Peste 14 săptămâni postoperator după controlul radiologic sub anestezie locală broșele și sârma au fost înlăturate. La controlul de la 31.01.07 (peste 10 luni de la intervenție) volumul mișcărilor de flexie-extensie în pumn alcătuiesc 70°, devierea radială-ulnară 30°. Radiologic se determină bloc osos de 4 oase carpiene, înălțimea carpului păstrată.

15 *Exemplul 2.* Pacientul C., 44 ani. Traumatism în anul 1994, când a căzut în suport pe mâna stângă. După ajutor medical nu s-a adresat. La 26.02.06 a suportat un traumatism repetat. Examinat radiologic la locul de trai și aplicată atelă gipsată pentru 7 săptămâni. La 25.04.06 a fost spitalizat în secția a 6-a în Spitalul Clinic de Traumatologie și Ortopedie cu diagnosticul: pseudoartroză de os scafoid mâna stângă 1/3 medie. Artroză deformantă a articulației pumnului gr. III. Pe 26.04.06 a fost 20 supus intervenției chirurgicale practicându-se scafoid-ectomie mâna stângă. Operația s-a efectuat conform metodei solicitate. La 28.11.06 sub anestezie locală broșele și sârma au fost înlăturate. La controlul programat de la 17.01.07 (peste 9 luni de la intervenția chirurgicală) volumul mișcărilor în pumn flexie-extensie 75°, deviere radială-ulnară 30°. Înălțimea carpului păstrată. Îndeplinește lucru 25 fizic manual greu - lucrează la construcție.

## 30 (57) Revendicare:

Metodă de artrodeză a oaselor carpiene care constă în aceea că se deschide capsula articulară radiocarpiană, se înlătură scafoidul, se rezeacă cartilajul de pe suprafața articulară a oaselor capitat, semilunar, uncinat și piramidal, se umple spațiul format cu o grefă spongioasă, se formează un canal transversal ce trece prin centrul oaselor semilunar și piramidal și se introduce în el o sârmă 35 din material flexibil biologic inert, apoi se fixează capitatul cu osul semilunar și uncinatul cu piramidul cu două broșe paralele, în jurul capetelor lor distale libere se trece sârma în formă de 8, după care capetele distale ale broșelor se îndoaie și se fixează în os, plaga se suturează și se drenează.

40

## (56) Referințe bibliografice:

1. SU 270183 A 1970.05.08

**Șef Secție:**

GROSU Petru

**Examinator:**

TIMONIN Alexandr

**Redactor:**

CANȚER Svetlana

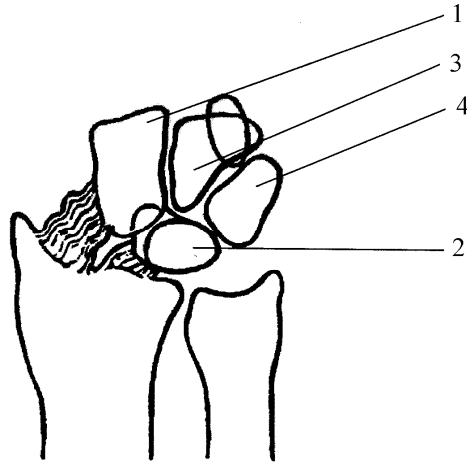


Fig. 1

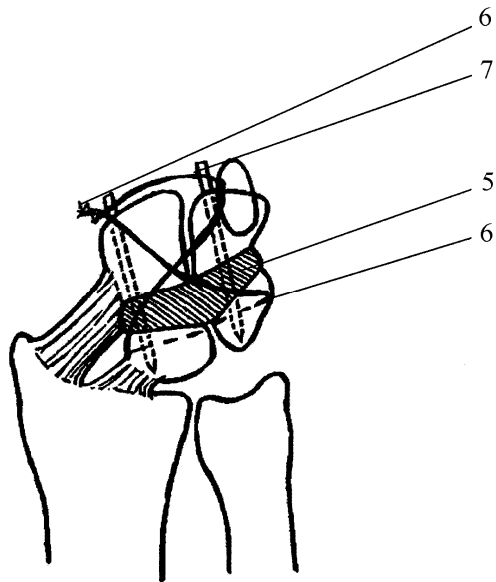


Fig. 2

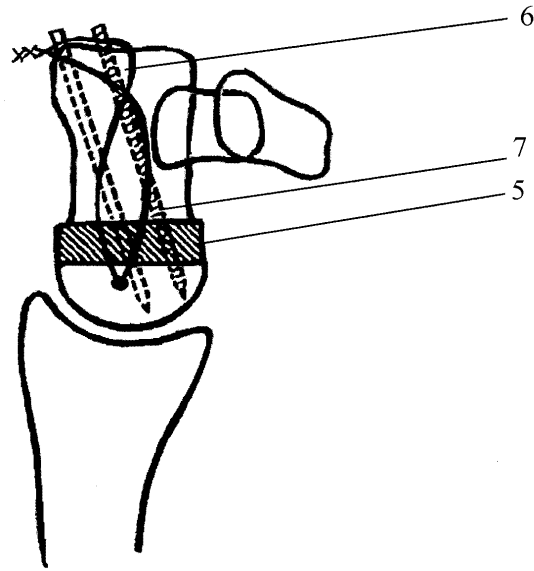


Fig. 3