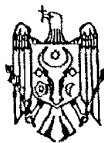




MD 1718 Y 2023.09.30

REPUBLICA MOLDOVA



(19) Agenția de Stat
pentru Proprietatea Intelectuală

(11) **1718** (13) **Y**
(51) Int.Cl: *A61B 17/00* (2006.01)
A61K 35/16 (2006.01)
A61L 24/04 (2006.01)

(12) BREVET DE INVENȚIE DE SCURTĂ DURATĂ

În termen de 6 luni de la data publicării mențiunii privind hotărârea de acordare a brevetului de invenție de scurtă durată, orice persoană poate face opoziție la acordarea brevetului

(21) Nr. depozit: s 2022 0090
(22) Data depozit: 2022.11.08

(45) Data publicării hotărârii de
acordare a brevetului:
2023.09.30, BOPI nr. 9/2023

(71) Solicitant: IP UNIVERSITATEA DE STAT DE MEDICINĂ ȘI FARMACIE "NICOLAE
TESTEMIȚANU" DIN REPUBLICA MOLDOVA, MD

(72) Inventatori: ANGHELICI Gheorghe, MD; CRUDU Oleg, MD; PISARENCO Serghei, MD;
LUPU Gheorghe, MD; GRIB Andrei, MD

(73) Titular: IP UNIVERSITATEA DE STAT DE MEDICINĂ ȘI FARMACIE "NICOLAE
TESTEMIȚANU" DIN REPUBLICA MOLDOVA, MD

(54) Metodă de tratament al trombozei venei porte la pacienții cu ciroză hepatică

(57) Rezumat:

Invenția se referă la medicină, în special la chirurgia vasculară și hepatologie și poate fi utilizată pentru tratamentul endovascular al trombozei venei porte la pacienții cu ciroză hepatică.

Esența invenției constă în aceea că se efectuează un abord în regiunea subombilicală cu introducerea unui dispozitiv optic și un abord sub rebordul costal stâng, în proiecția splinei, cu introducerea unui trocar cu diametrul de 5 mm, prin care sub vizualizare cu dispozitivul optic se introduce un ac cu capătul bont, cu lungimea de 15...20 cm și cu diametrul de 2...3 mm, care se introduce în parenchimul splinei. Apoi prin ac se introduce o substanță de contrast și sub controlul rentghenologic se introduce acul într-o ramură venoasă intrasplenică. Prin acul menționat se introduce un cateter pe ghid, care trece prin

ramura venoasă menționată, apoi prin vena splenică și vena portă, până în zona localizării trombului. După care se înlătură ghidul și se aspiră masele trombotice, iar prin cateter se introduc preparate trombolitice și anticoagulante. Apoi cateterul se tracționează până la nivelul hilului splinei, iar concomitent cu extragerea lui prin canalul format se introduc două componente ale unui adeziv fibrinic, și anume primul component include soluție de fibrinogen 15...45 mg, iar al doilea component include un amestec de soluție de trombină 25...100 UI, soluție de 10% de albumină 10...20 ml, soluție de aprotinină 250...1000 KIU și soluție de clorură de Ca^{2+} 15...30 μ mol, cu plombarea canalului din parenchimul splenic. După care se înlătură cateterul și plăgile se suturează.

Revendicări: 1

MD 1718 Y 2023.09.30

(54) Method for treating portal vein thrombosis in patients with liver cirrhosis

(57) Abstract:

1

The invention relates to medicine, in particular to vascular surgery and hepatology, and can be used for endovascular treatment of portal vein thrombosis in patients with liver cirrhosis.

Summary of the invention consists in that an approach is performed in the subumbilical region with the introduction of an optical device and an approach under the edge of the left costal arch, in the projection of the spleen, with the introduction of a trocar of a diameter of 5 mm, through which, under visualization with the optical device, is introduced a needle with a blunt end, of a length of 15...20 cm and a diameter of 2...3 mm, which is introduced into the parenchyma of the spleen. Then, a contrast agent is introduced through the needle and, under X-ray control, the needle is introduced into an intrasplenic venous branch. Through the said needle is introduced a catheter on a guide,

2

which passes through said venous branch, then through the splenic vein and portal vein, to the area of thrombus localization. After that, the guide is removed and are aspirated are thrombotic masses, and through the catheter are introduced thrombolytic and anticoagulant drugs. Then the catheter is pulled up to the level of the hilum of the spleen, and simultaneously with its extraction, two components of fibrin glue are introduced through the formed canal, namely the first component comprises a fibrinogen solution 15...45 mg, and the second component comprises a mixture of thrombin solution 25...100 IU, 10% albumin solution 10...20 ml, aprotinin solution 250...1000 CIE and Ca^{2+} chloride solution 15...30 μmol , with filling of the canal in the spleen parenchyma. The catheter is then removed and the wound is sutured.

Claims: 1

(54) Метод лечения тромбоза воротной вены у больных с циррозом печени

(57) Реферат:

1

Изобретение относится к медицине, в частности к сосудистой хирургии и гепатологии, и может быть использовано для эндоваскулярного лечения тромбоза воротной вены у пациентов с циррозом печени.

Сущность изобретения состоит в том, что выполняют доступ в подпупочной области с введением оптического устройства и доступ под край левой реберной дуги, в проекции селезенки, с введением троакара диаметром 5 мм, через который под визуализацией с оптическим устройством вводят иглу с тупым концом, длиной 15...20 см и диаметром 2...3 мм, которую вводят в паренхиму селезенки. Затем через иглу вводят контрастное вещество и под рентгенологическим контролем вводят иглу в одну внутриселезеночную венозную ветвь. Через упомянутую иглу вводят катетер на проводнике, который проходит через

2

упомянутую венозную ветвь, затем через селезеночную вену и воротную вену, до зоны локализации тромба. После чего удаляют проводник и аспирируют тромботические массы, а через катетер вводят тромболитические и антикоагулянтные препараты. Затем катетер подтягивают до уровня ворот селезенки, а одновременно с его экстракцией через сформированный канал вводят два компонента фибринового клея, а именно первый компонент включает раствор фибриногена 15...45 мг, а второй компонент включает смесь раствора тромбина 25...100 ЕД, 10%-го раствора альбумина 10...20 мл, раствора аprotинина 250...1000 КИЕ и раствора хлорида Ca^{2+} 15...30 мкмоль, с пломбированием канала из паренхимы селезенки. После чего удаляют катетер и раны ушивают.

П. формулы: 1

Descriere:

Invenția se referă la medicină, în special la chirurgia vasculară și hepatologie și poate fi utilizată pentru tratamentul endovascular al trombozei venei porte la pacienții cu ciroză hepatică.

Conform concepțiilor fiziopatologice moderne, rolul decisiv în asigurarea funcției ficatului i se atribuie perfuziei hepatice adecvate, ce depinde de viteza și volumul hemocirculator portal, caracterul hidrodinamic al fluxului (laminar sau turbulent), de vectorul sangvin portal, de componentul arterial de perfuzie și de rezistența vasculară intrahepatică. Printre factorii suplimentari ce asigură eficacitatea microcirculației portohepatice sunt evidențiate fluiditatea (viscozitatea) și oxigenarea sângelui venos portal, precum și integritatea endoteliului vaselor bazinului portal (Condat B., Valla D. Nonmalignant portal vein thrombosis in adults. In: Nat. Clin. Pract. Gastroenterol. Hepatol., 2006, vol. 3, p. 505-515; Di Cataldo A., Lanterri R., Dell Arte M. Portal vein thrombosis. A multifactorial clinical entity. In: Chir. Ital., 2003, vol. 55, p. 435-437).

Perturbările considerabile ale fluxului venos portal în condițiile hipertensiunii portale cirogene contribuie esențial la încordarea, dereglarea și decompensarea ulterioară a funcției hepatice. Hemocirculația în bazinul portal la bolnavul cirotic se caracterizează prin flux hiperdinamic, cu o viteză redusă, iar creșterea rezistenței vasculare, consecutivă modificărilor morfologice, contribuie la progresarea congestiei venoase cronice regionale. Caracterul hidrodinamic al fluxului sangvin portal, la rândul său, se schimbă din laminar în turbulent, periodic apare inversia spontană a vectorului circulator pe ramurile intrahepatice și vena portă magistrală (Kinjo N., Kawanaka H., Akahoshi T. et al. Risk factors for portal venous thrombosis after splenectomy in patients with cirrhosis and portal hypertension. In: Br. J. Surg., 2010, vol. 97, no. 6, p. 910-916; Rossi S., Rosa L., Ravetta V. et al. Contrast-enhanced versus conventional and color Doppler sonography for the detection of thrombosis of the portal and hepatic venous systems. In: Am. J. Roentgenol., 2006, vol. 186 (3), p. 763-773).

În rezultat, denaturarea hemocirculației în teritoriul vascular splenoportal creează condiții favorabile trombogenezei regionale, care se manifestă prin apariția elementelor flotante în vena portă și în ramurile sale, constituirea unor mase trombotice parietale adiacente, ce provoacă obstrucția parțială a lumenului vascular, cu progresarea hipertensiunii portale (Janssen H. L., Wijnhoud A., Haagsma E. B. et al. Extrahepatic portal vein thrombosis: etiology and determinants of survival. In: Gut, 2001, vol. 49, p. 720-724; Kinjo N., Kawanaka H., Akahoshi T. et al. Risk factors for portal venous thrombosis after splenectomy in patients with cirrhosis and portal hypertension. In: Br. J. Surg., 2010, vol. 97, no. 6, p. 910-916; Romano F., Caprotti R., Matteo Conti M. et al. Thrombosis of the splenoportal axis after splenectomy. In: Langenbecks Arch. Surg., 2006, vol. 32, p. 169-171).

Pe parcursul ultimilor ani, în literatura de specialitate apar tot mai multe publicații ce vizează asocierea trombozei pe axa splenoportală diferitor complicații ale hipertensiunii portale. În particular, este bine cunoscută tromboza *v. lienalis*, cu evoluția „left portal hypertension”, care este considerată drept cauza principală a splenomegaliei congestive și a hemoragiilor din varicele gastrice fundale. Mai mulți autori indică asupra importanței trombozei portale (TP) în recidivarea hemoragiilor variceale, agravarea sindromului ascitic și a insuficienței hepatice (Merkel C., Bolognesi M., Bellon S. et al. Long-term follow-up study of adult patients with non-cirrhotic obstruction of the portal system: comparison with cirrhotic patients. In: J. Hepatol., 1992, vol. 15, p. 299-303; Thompson R. J., Taylor M. A., McKie L. D., Diamond T. Sinistral portal hypertension. In: Ulster Med. J., 2006, vol. 75, no. 3, p. 175-177).

Concomitent, datele literaturii de specialitate indică asupra unei rate considerabile a trombozei portale postoperatorii la bolnavii cu ciroză hepatică și hipertensiune portală supuși splenectomiei cu deconectare azygoportală, ce cuprinde limite de 13,3...29,2% cazuri. Acest fapt impune necesitatea specificării factorilor predispozanți evoluției trombozei portale postsplenectomice, cu elaborarea unor metode de profilaxie și tratament al acestei complicații.

Este cunoscută metoda de tratament a trombozei venei porte (PVT) la pacienții cu ciroză hepatică cu utilizarea anticoagulantelor și anume a heparinei cu greutate moleculară mică (HBPM). Tratamentul cu heparină cu greutate moleculară mică este tratamentul inițial de elecție. Un studiu a investigat 2 doze separate de HBPM (1,5 mg/kg pe zi și 1 mg/kg de două ori pe zi) arătând o rată similară de recanalizare cu mai puține complicații hemoragice în grupul de dozare de două ori pe zi [1].

Dezavantajele metodei cunoscute constau în aceea că la pacienții cu un număr de trombocite sub 50000/ul nu duce la reducerea complicațiilor hemoragice (K.I. Rodriguez-Castro, A. Vitale, M. Fadin, S. Shalaby, P. Zerbinati, M.T. Sartori, et al. A prediction model for successful anticoagulation in cirrhotic portal vein thrombosis. Eur. J. Gastroenterol. Hepatol., 2019, vol. 31, p. 34-42), însă la pacienții cu ciroză hepatică se determină dereglări de coagulabilitate cu trombocitopenii.

În calitate de cea mai apropiată soluție poate fi metoda de tratament a trombozei venei porte la pacienții cu ciroză hepatică cu utilizarea șuntului portosistemic intrahepatic transjugular (TIPS) și efectuarea trombolizei mecanice pentru realizarea recanalizării venei porte. Terapia intervențională pe bază de cateter oferă o opțiune sigură și eficientă pentru tratamentul trombozei venoase portomezenterice simptomatice refractare la terapia medicală [2].

Dezavantajele metodei cunoscute constau în aceea că la utilizarea TIPS în tratamentul trombozei venei porte, trebuie luate în considerare caracteristicile trombului (D. Tripathi, A. J. Stanley, P. C. Hayes, S. Travis, M. J. Armstrong, E.A. Tsochatzis, et al. Transjugular intrahepatic portosystemic stent-shunt in the management of portal hypertension. *Gut.*, 2020, vol. 69, p. 1173-1192). TIPS este indicată la un pacient cu PVT parțială sau chiar ocluzivă (A. Luca, R. Miraglia, S. Caruso, M. Milazzo, C. Sapere, L. Maruzzelli, et al. Short- and long-term effects of the transjugular intrahepatic portosystemic shunt on portal vein thrombosis in patients with cirrhosis. *Gut*, 2011, vol. 60, p. 846-852), cu condiția ca vena portă să poată fi încă identificată. Prezența cavernomului portal sau incapacitatea de a identifica trunchiul portal intrahepatic sau ramurile venei porte intrahepatice crește semnificativ dificultățile tehnice ale creării TIPS.

Problema pe care o rezolvă invenția constă în elaborarea unei metode endovasculare eficiente și miniinvazive de înlăturare a trombului format în sistemul venei porte cu restabilirea circulației portale pentru minimizarea hipertensiunii portale și evitarea complicațiilor severe posttrombotice.

Esența invenției constă în aceea că se efectuează un abord în regiunea subombilicală cu introducerea unui dispozitiv optic și un abord sub rebordul costal stâng, în proiecția splinei, cu introducerea unui trocar cu diametrul de 5 mm, prin care sub vizualizare cu dispozitivul optic se introduce un ac cu capătul bont, cu lungimea de 15...20 cm și cu diametrul de 2...3 mm, care se introduce în parenchimul splinei. Apoi prin ac se introduce o substanță de contrast și sub controlul rentghenologic se introduce acul într-o ramură venoasă intrasplenică. Prin acul menționat se introduce un cateter pe ghid, care trece prin ramura venoasă menționată, apoi prin vena splenică și vena portă, până în zona localizării trombului. După care se înlătură ghidul și se aspiră masele trombotice, iar prin cateter se introduc preparate trombolitice și anticoagulante. Apoi cateterul se tracționează până la nivelul hilului splinei, iar concomitent cu extragerea lui prin canalul format se introduc două componente ale unui adeziv fibrinic, și anume primul component include soluție de fibrinogen 15...45 mg, iar al doilea component include un amestec de soluție de trombină 25...100 UI, soluție de 10% de albumină 10...20 ml, soluție de aprotinină 250...1000 KIU și soluție de clorură de Ca^{2+} 15...30 μmol , cu plombarea canalului din parenchimul splenic. După care se înlătură cateterul și plăgile se suturează.

Rezultatul invenției constă în înlăturarea trombului format în sistemul venei porte cu restabilirea circulației portale cu minimizarea hipertensiunii portale și evitarea complicațiilor severe posttrombotice.

Avantajele metodei constau:

- metodă endovasculară miniinvazivă;
- înlăturarea completă a trombului cu restabilirea circulației portale;
- minimizarea hipertensiunii portale;
- evitarea complicațiilor severe posttrombotice;
- evitarea hemoragiilor din splină la pacienții cu ciroză hepatică prin aplicarea adezivului fibrinic.

Metoda se efectuează în modul următor.

Pacientul după internare este pregătit pentru intervenție chirurgicală. Se efectuează un abord în regiunea subombilicală cu introducerea unui dispozitiv optic și un abord sub rebordul costal stâng, în proiecția splinei, cu introducerea unui trocar cu diametrul de 5 mm, prin care sub vizualizare cu dispozitivul optic se introduce un ac cu capătul bont, cu lungimea de 15...20 cm și cu diametrul de 2...3 mm, care se introduce în parenchimul splinei. Apoi prin ac se introduce o substanță de contrast și sub controlul rentghenologic se introduce acul într-o ramură venoasă intrasplenică. Prin acul menționat se introduce un cateter pe ghid, care trece prin ramura venoasă menționată, apoi prin vena splenică și vena portă, până în zona localizării trombului. După care se înlătură ghidul și se aspiră masele trombotice, iar prin cateter se introduc preparate trombolitice și anticoagulante. Apoi cateterul se tracționează până la nivelul hilului splinei, iar concomitent cu extragerea lui prin canalul format se introduc două componente ale unui adeziv fibrinic, și anume primul component include soluție de fibrinogen 15...45 mg, iar al doilea component include un amestec de soluție de trombină 25...100 UI, soluție de 10% de albumină 10...20 ml, soluție de aprotinină 250...1000 KIU și soluție de clorură de Ca^{2+} 15...30 μmol , cu plombarea canalului din parenchimul splenic. După care se înlătură cateterul și plăgile se suturează.

Metoda revendicată a fost utilizată la 3 pacienți cu tromboza venei porte pe fon de ciroză hepatică și hipertensiune portală.

Exemplul 1

Pacientul A., 34 de ani, spitalizat în secția chirurgie cu diagnosticul: Ciroză hepatică decompensată Child C (10) de etiologie virală HVC. Hemoragie variceală profuză. Soc hemoragic gr. II. La fibroesofagogastroscoapie s-au determinat prezența de varice esofagiene de gr. III-IV în 1/3 inferioară al esofagului. Varicele peretelui antero-medial cu o ruptură de 0,2 cm cu hemoragie în jet, Forrest Ia. S-a efectuat hemostaza endoscopică prin injectarea în lumenul varicelui concomitent a două componente ale adezivului fibrinic, primul component include soluție de fibrinogen, iar al doilea component include amestecul de soluție de trombină, soluție de 10% de albumină, soluție de aprotinină și soluție de clorură de Ca^{2+} . La examenul ultrasonografic s-a depistat splenomegalie și mărirea dimensiunilor venei porte. S-a efectuat tomografia computerizată cu injectare de contrast, unde s-a diagnosticat tromboza venei porte. Apoi s-a utilizat metoda revendicată endovasculară de tratament, unde s-a efectuat un abord în regiunea subombilicală cu introducerea unui dispozitiv optic și un abord sub rebordul costal stâng, în proiecția splinei, cu introducerea unui trocar cu diametrul de 5 mm, prin care sub vizualizare cu dispozitivul optic s-a introdus un ac cu capătul bont, cu lungimea de 20 cm și cu diametrul de 3 mm, care s-a introdus în parenchimul splinei. Apoi prin ac s-a introdus o substanță de contrast și sub controlul rentghenologic s-a introdus acul într-o ramură venoasă intrasplenică. Prin acul menționat s-a introdus un cateter pe ghid, care a trecut prin ramura venoasă menționată, apoi prin vena splenică și vena portă, până în zona localizării trombului. După care s-a înlăturat ghidul și s-a aspirat masele trombotice, iar prin cateter s-a introdus preparate trombolitice și anticoagulante. Apoi cateterul s-a tracționat până la nivelul hilului splinei, iar concomitent cu extragerea lui prin canalul format s-a introdus două componente ale unui adeziv fibrinic, și anume primul component include soluție de fibrinogen 15...45 mg, iar al doilea component include un amestec de soluție de trombină 25...100 UI, soluție de 10% de albumină 10...20 ml, soluție de aprotinină 250...1000 KIU și soluție de clorură de Ca^{2+} 15...30 μmol , cu plombarea canalului din parenchimul splenic. Apoi s-a înlăturat cateterul și plăgile s-au suturat. Postoperator s-a prelungit tratamentul cu preparate anticoagulante și terapia simptomatică pentru tratamentul cirozei hepatice. Pacientul a fost externat peste 10 zile cu prelungirea tratamentului ambulator.

Exemplul 2

Pacienta C., 58 de ani, spitalizată în secția chirurgie cu diagnosticul: Ciroză hepatică decompensată Child C (10) de etiologie virală HVB și HVD. Hemoragie variceală profuză. Soc hemoragic gr. III. La fibroesofagogastroscoapie s-au determinat prezența de varice esofagiene de gr. III-IV în 1/3 inferioară al esofagului și regiunea cardială a stomacului. Varicele peretelui antero-medial cu o ruptură de 0,2 cm cu hemoragie în jet, Forrest Ia. S-a efectuat hemostaza endoscopică prin injectarea în lumenul varicelui concomitent a două componente ale adezivului fibrinic, primul component include soluție de fibrinogen, iar al doilea component include amestecul de soluție de trombină, soluție de 10% de albumină, soluție de aprotinină și soluție de clorură de Ca^{2+} . La examenul ultrasonografic s-a depistat splenomegalie și mărirea dimensiunilor venei porte. S-a efectuat tomografia computerizată cu injectare de contrast, unde s-a diagnosticat tromboza venei porte. Apoi s-a utilizat metoda revendicată endovasculară de tratament, unde s-a efectuat un abord în regiunea subombilicală cu introducerea unui dispozitiv optic și un abord sub rebordul costal stâng, în proiecția splinei, cu introducerea unui trocar cu diametrul de 5 mm, prin care sub vizualizare cu dispozitivul optic s-a introdus un ac cu capătul bont, cu lungimea de 20 cm și cu diametrul de 3 mm, care s-a introdus în parenchimul splinei. Apoi prin ac s-a introdus o substanță de contrast și sub controlul rentghenologic s-a introdus acul într-o ramură venoasă intrasplenică. Prin acul menționat s-a introdus un cateter pe ghid, care a trecut prin ramura venoasă menționată, apoi prin vena splenică și vena portă, până în zona localizării trombului. După care s-a înlăturat ghidul și s-a aspirat masele trombotice, iar prin cateter s-a introdus preparate trombolitice și anticoagulante. Apoi cateterul s-a tracționat până la nivelul hilului splinei, iar concomitent cu extragerea lui prin canalul format s-a introdus două componente ale unui adeziv fibrinic, și anume primul component include soluție de fibrinogen 15...45 mg, iar al doilea component include un amestec de soluție de trombină 25...100 UI, soluție de 10% de albumină 10...20 ml, soluție de aprotinină 250...1000 KIU și soluție de clorură de Ca^{2+} 15...30 μmol , cu plombarea canalului din parenchimul splenic. Apoi s-a înlăturat cateterul și plăgile s-au suturat. Postoperator s-a prelungit tratamentul cu preparate anticoagulante și terapia simptomatică pentru tratamentul cirozei hepatice. Pacientul a fost externat peste 10 zile cu prelungirea tratamentului ambulator.

(56) Referințe bibliografice citate în descriere:

1. Marco Senzolo, Guadalupe Garcia-Tsao, Juan Carlos García-Pagán. Current knowledge and management of portal vein thrombosis in cirrhosis. J. of Hepatology, august 2021, vol. 75 (2), p. 442-453
2. M.R. Chamarchy, M.E. Anderson, A.K. Pillai, S.P. Kalva. Thrombolysis and transjugular intrahepatic portosystemic shunt creation for acute and subacute portal vein thrombosis. Tech. Vasc. Interv. Radiol, 2016, vol. 19, p. 42-51

(57) Revendicări:

Metodă de tratament al trombozei venei porte la pacienții cu ciroză hepatică, care constă în aceea că se efectuează un abord în regiunea subombilicală cu introducerea unui dispozitiv optic și un abord sub rebordul costal stâng, în proiecția splinei, cu introducerea unui trocar cu diametrul de 5 mm, prin care sub vizualizare cu dispozitivul optic se introduce un ac cu capătul bont, cu lungimea de 15...20 cm și cu diametrul de 2...3 mm, care se introduce în parenchimul splinei, apoi prin el se introduce o substanță de contrast și sub controlul rentghenologic se introduce acul într-o ramură venoasă intrasplenică, apoi prin acul menționat se introduce un cateter pe ghid, care trece prin ramura venoasă menționată, apoi prin vena splenică și vena portă, până în zona localizării trombului, după care se înlătură ghidul și se aspiră masele trombotice, iar prin cateter se introduc preparate trombolitice și anticoagulante, apoi cateterul se tracionează până la nivelul hilului splinei, iar concomitent cu extragerea lui prin canalul format se introduc două componente ale unui adeziv fibrinic, și anume primul component include soluție de fibrinogen 15...45 mg, iar al doilea component include un amestec de soluție de trombină 25...100 UI, soluție de 10% de albumină 10...20 ml, soluție de aprotinină 250...1000 KIU și soluție de clorură de Ca^{2+} 15...30 μ mol, cu plombarea canalului din parenchimul splenic, după care se înlătură cateterul și plăgile se suturează.